(Aus dem Patholog. Institut Danzig; Direktor: Prof. Dr. H. Stahr)

Ueber das Papillom accessorischer Schilddrüsen

Inaugural-Dissertation

zur

Erlangung der

Medizinischen Doktorwürde

an der

Friedrich-Wilhelms-Universität zu Berlin

vorgelegt von

Hermann Heiwinkel
aus Bielefeld

Tag der Promotion: 12. 4. 1935

Druck von Gebrüder Hoffmann, Charlottenburg, Schillerstr. 44.

40

Gedruckt mit Genehmigung
der
Medizinischen Fakultät der Universität Berlin

Dekan: Prof. Dr. Magnus
Referent: Prof. Dr. Schürmann

R. UNIV.
BIBLIOTHEEK
LEIDEN

In der Einteilung der bösartigen epithelialen Geschwülste der Schilddrüse ist seit Langhans' Arbeiten aus den Jahren 1907 und 1911 eine gewisse Stetigkeit eingetreten. Hat doch auch Wegelin noch 1926 in seiner Monographie über die Erkrankungen der Schilddrüse im großen ganzen die gleiche Systematik gewählt. — Während früher im allgemeinen diejenigen Schilddrüsentumoren, die klinisch und histologisch Zeichen der Malignität boten, als Karzinome bezeichnet wurden, unterscheidet man heute nach dem Vorgang von Langhans folgende, voneinander einigermaßen gut abgrenzbare Formen: Die wuchernde Struma, die metastasierende Kolloidstruma, die Parastruma (Tumor der Epithelkörperchen oder glykogenhaltige Struma von Th. Kocher jun.), die kleinalveoläre, großzellige Struma (Struma postbranchialis Getzowa), das Papillom, das Kankroid. Wegelin hat dabei die Struma postbranchialis aus genetischen Gründen der metastasierenden Kolloidstruma (dem metastasierendem Adenom Wegelin) zugerechnet.

Aus dieser Reihe von Schilddrüsengeschwülsten möchte ich das Papillom an Hand von sieben Fällen näher beschreiben. Die Seltenheit des Papilloms an sich, aber auch folgendes Erlebnis, das gleichzeitig auch erhellt, wie abweichend die Ansichten über die Malignität dieser Geschwulst sind, scheinen mir Berechtigung zu dieser Arbeit und Grund zu einer etwas breiteren Darstellung der hier beobachteten Fälle zu geben: Als ich im Jahre 1931 meinen Chef zu vertreten hatte, wurde mir aus dem Diakonissenkrankenhaus Danzig von Herrn Dr. Büttner eine Probeexcision (St. 289—31; vgl. Fall 1) übersandt, die von einem hühnereigroßen Tumor der rechten Halsseite eines 35jährigen Mannes stammte. Der Operateur fragte, ob es sich vielleicht um Lymphogranulomatose oder um ein branchio-

genes Karzinom handele. Bei der Diagnosenstellung erinnerte ich mich eines Falles, den wir vor einigen Wochen zu begutachten hatten (S. Nr. 227—32) O.M. 161—31; vgl. Fall 2) und erkannte auch hier ein Papillom (Kystadenoma papilliferum) einer verlagerten Schilddrüse mit unzweifelhaften histologischen Kennzeichen der Malignität, eine Diagnose, die mir später von Prof. Stahr bestätigt wurde. Der Bruder des Patienten nun, ein auswärtiger Arzt, ließ noch an anderen Stellen untersuchen und erhielt, wie er mir mitteilte, von Rössle den Rat, operieren zu lassen, da Malignität vorliege — womit also ebenfalls meine Diagnose bestätigt wurde. Die anderen Berliner Pathologen indessen, von denen ebenfalls die pathologisch-histologische Diagnose verlangt wurde, Benda und Joel widersprachen dem, und zwar hielt Joel die Geschwulst für gutartig, während Benda meinte, keine Entscheidung über Malignität oder Benignität abgeben zu können.

Diese so verschiedene Beurteilung des Papilloms auch bei erfahrenen Pathologen kann nicht wundernehmen, da in dem gesamten Schrifttum bis 1926 auffallenderweise nur 24 Fälle niedergelegt worden sind. Deshalb hat Wegelin selbst sieben eigene Fälle neu beschrieben, denen sich in den letzten Jahren noch etwa 10 Fälle von Leech, Smith und Clute, Moritz und Bayless, Rühl hinzugesellt haben. Beobachtungen über das Papillom von Nebenschilddrüsen liegen in noch geringerer Zahl von Hückel, Jores, Payr und Martina vor. Es ist daher wohl auch aus diesem Grunde am Platze, die Kasuistik noch zu bereichern, vor allem aber auch, genauere histologische Einzelheiten zu geben, um so mehr, als unser Sammlungsmaterial fünf Papillome in seitlichen Nebenschilddrüsen aufweist, von denen das eine mit einem Zylinderzellenkarzinom kombiniert ist, und ein anderer Fall obduziert werden konnte, da der Patient an Lymphogranulomatose starb. Ein sechstes Papillom ist in einer Schilddrüse gefunden worden, ein siebentes als eine intralaryngotracheale Struma in Erscheinung getreten.

Vor der näheren Beschreibung dieser sieben Fälle sei noch ein Eingehen auf die wenig einheitliche Nomenklatur des Papilloms gestattet. Langhans wählte als erster die Bezeichnung Papillom, da er anfangs nur kleinere, meist solide Tumoren untersuchte. Er schildert diese Geschwülste als Tumoren gleichen Charakters mit größeren und kleineren zystischen Hohlräumen. Von der Wand dieser Hohlräume gehen komplizierte Papillen aus, die in ihrem basalen Teil mehr blattartig sind und später miteinander verwachsen, nach der Peripherie zu aber mehr zylindrische Form besitzen. Aus Gründen der morphologischen Genese möchte er sie lieber Cysto-Papillome nennen, da eine kleine Zyste das erste Stadium bei der Bildung der Papillome ist. Nach Züllig, einem Schüler von Langhans, sind es aber gelegentlich auch größere zystische Tumoren, deren wesentlichster Charakter die Papillenbildung ist. Auch Plessner hebt die Tendenz der Zystenbildung hervor und nennt die Geschwulst — wie auch Jores, Payr und Martina — Cysto-Adenoma papilliferum oder Zottenkrebs, weil diese Neubildung erst dann ihre Papillen in reicherem Maße zu entwickeln pflegt, wenn durch vorherige Anlage eines Epithelbläschens der Boden hierzu vorbereitet ist. Kocher genügt die Bezeichnung Papillom nicht, da die mit Zystenbildung einhergehenden Papillome klinisch ganz andere Bilder als die soliden Tumoren geben und schlägt daher die Namen Cystopapilloma malignum oder Cystocarcinoma cylindrocellulare vor, weil ihm Hinterstoissers Cystadenoma papilliferum malignum zu lang erscheint. Verebély wählt die Bezeichnung Zottenkropf. Er hält den Begriff Papillom nicht für glücklich und glaubt eine bessere Bezeichnung in Struma maligna papillaris solida (nodosa infiltrans) gefunden zu haben, da es seiner Auffassung nach auch relativ benigne zystische Zottengeschwülste gibt.

Wegelin hat die Bezeichnung Papillom übernommen, zumal Langhans durch seine Definition den Charakter der Neubildung durchaus genau umschrieben hat, und zwischen den soliden und zystischen Formen des Papil-

loms kein prinzipieller Unterschied besteht. Aus dem gleichen Grunde haben wir ebenfalls diese Bezeichnung gewählt und können in der Neueinteilung, die kürzlich von amerikanischer Seite vorgenommen wurde, keinen Fortschritt erkennen. Moritz und Bayless stellen nämlich sämtliche in der Literatur beschriebenen Fälle zusammen und unterscheiden seither auf Grund der histologischen Eigentümlichkeiten und des klinischen Verhaltens fünf Gruppen. So trennen sie papillentragende Kystadenome und papillentragende Kystadenokarzinome von den soliden papilliferen Adenomen und malignen papilliferen Adenomen und bringen als für sich allein dastehende Gruppe das papillentragende Karzinoid (papilliferous carcinoid), das sich durch örtliche Hyperplasie in der sonst unveränderten Schilddrüse auszeichnet, klein und fest ist, keine Umkapselung aufweist, atypische Acini zeigt und weiterhin durch dichtes Bindegewebe und lymphozytäre Infiltration gekennzeichnet ist. Zu dieser letzten Gruppe kann ich keine Stellung nehmen, da Vergleichsfälle nicht zur Verfügung stehen. Auffallend ist, daß zwei der Kranken an Basedow litten. Der Einteilung im übrigen möchte ich entgegenhalten, daß sie grade die Langhans zu verdankende Erkenntnis von der Einheit der Papillome vernachlässigt. Außerdem möchte ich bezweifeln, ob die vorgeschlagene Trennung überhaupt so strikt durchgeführt werden kann. So rechnen Moritz und Bayless z. B. den zweiten Fall von Züllig und Plauths Fall zu den gutartigen papillentragenden Kystadenomen. Ich finde dagegen, daß Züllig gerade betont, in allen seinen Fällen stets Geschwulstnester in der Kapsel und den Septen gesehen zu haben; bei Plauth traten sogar Lokalrezidive auf (zit. nach Züllig). Auch der erste Fall von Verebély kann nicht in die Gruppe der benignen papilliferen Adenome gestellt werden, da Verebély gerade hier ein Einwachsen in die Muskulatur beobachtet hat, ebensowenig wie der vierte Fall Züllig s, in dem eine scharfe Trennung von Papillom- und Schilddrüsengewebe nicht wie sonst besteht, der außerdem weite Hohlräume auf-

weist, und dessen ganzer Aufbau vielfach an das papilläre makrofollikuläre Adenom erinnert. — Wie schwierig überhaupt ein fest umrissenes, nach histologischen Merkmalen aufgebautes Schema ist, geht wohl am besten aus den Worten Wegelins hervor, die er der Eingruppierung der malignen Geschwülste der Schilddrüse voranschickt: Die Bösartigkeit der epithelialen Strumen ist keineswegs an bestimmte morphologische Strukturen gebunden, sondern hängt in der Hauptsache von biologischen, morphologisch oft nicht faßbaren Eigenschaften der Tumorzellen ab.

Erster Fall. (St. 289—31; S. 302—31)

Der Kürze halber werden Probeexcision und Operationsmaterial zusammen beschrieben.)

Vorgeschichte: Ein 35-jähriger Mann bemerkte schon vor Monaten an der rechten Halsseite einen Tumor von Walnußgröße, der vor drei Wochen schnell zu wachsen begonnen und Kleinhühnereigröße erreicht hat; auf Röntgenbestrahlung ging er etwas zurück. Die auf Grund einer Probeexcision gestellte Diagnose St. 289—31 lautete: Malignes papilläres Kystadenom der Schilddrüse:

Aus dem Operationsbefund 18. 8. 31. (Dr. Büttner Danzig): Temporäre Durchtrennung des Omohyoideus. Carotis interna, Vagus und Laryngeus sup. werden beiseite gehalten. Beim Reparieren des von einer Kapsel umgebenen Tumors, der an der unteren Stelle von der Kapsel aus mit der Umgebung verwachsen ist, wird die V. jugularis zweimal durchtrennt. Um die Jugularis herum lagern mehrere, z. T. kalkharte Drüsen von Bohnengröße, ebenso im rechten Kieferwinkel, die nach oben bis unter der Parotis und nach unten bis zum Abgang der Armgefäße liegen. Nach Ausräumung der Drüsen und des Tumors wird nach der Schilddrüse gefahndet, die an normaler Stelle liegt.

10. 9. 31: Röntgenbestrahlung.

14. 3. 32: Man fühlt eine weizenkorngroße, drüsenartige Schwellung an der rechten Halsseite. Erneute Röntgenbestrahlung.

Makroskopischer Befund:

1. *Größter Knoten.* Es liegt ein rundlicher, gelblich-brauner, derber Knoten vor, dessen größter Durchmesser 3 cm beträgt; er ist von einer ungemein festen, weiß-gelben, bis $^1/_2$ cm breiten, schwieligen Kapsel umgeben, auf deren Außenseite sich drei etwa bohnengroße Knoten befinden. Der Schnitt durch den Tumor zeigt einmal gelbliches, gummiartiges Gewebe; daneben, besonders nach der Kapsel zu, ist es fein gekörnt, auch moosartig, wie in einzelne Läppchen zerteilt

und von feinen Spalten durchzogen. Die Farbe ist hier mehr graurosa. Beide Gewebsarten beteiligen sich der Masse nach gleichmäßig an der Bildung der Geschwulst.

2. Die drei *lymphknotenartigen Gebilde* am kranialen Pol des Hauptknotens sind unmittelbar der Kapsel angeschlossen, z. T. liegen sie noch in ihr. — Der größte derbe Knoten (a) ist von bohnenförmiger Gestalt, mißt 8 mm im Längsdurchmesser. Auf dem Durchschnitt sieht man eine etwa 1 mm dicke, hell-gelbe, beim Anfühlen ziemlich derbe Kapsel. Die Schnittfläche ist glatt, gelb-grau, mit zwei stecknadelkopfgroßen Zysten, die einen braun-gelblichen, gallertigen Inhalt bergen — die beiden anderen Knoten erweisen sich, auch histologisch, als Lymphknoten, ebenso war ein anderer Knoten, der auf der vorderen Seite des Hauptknotens lag, eine Lymphdrüse.

3. In der *kaudalen Lymphknotenreihe* fällt ein haselnußgroßer, mäßig derber Knoten auf (b), dessen Schnittfläche grau-rosa ist und etwa in der Mitte mehrere, kaum sichtbare, glasige Knötchen zeigt.

4. In der *kranialen Lymphknotenreihe* liegt ein 10 mm langer bohnenförmiger Knoten (c) von derber Konsistenz. Er ist umgeben von drei erbsengroßen, wenig derben Lymphknoten (histologisch bestätigt). Auf der Schnittfläche des Knotens „c" ziehen von der gelblichen Kapsel feine Züge durch die ganze Ebene, die sonst grau-rosa ist und in deren Mitte das Gewebe etwas glasig und durchsichtiger wird; außerdem nimmt man hier bei Lupenvergrößerung kleinste Zysten wahr.

5. Etwas isoliert von „c" liegt ein rundlicher, 5 mm großer Knoten (d), dessen eine Hälfte grau-rosa, dessen andere Hälfte gelbbraun, leicht gekörnt und etwas glasig ist; hiervon läßt sich etwas trüber Saft abstreifen.

Die ganze Knotenreihe hängt durch Fettgewebe und derbes Bindegewebe zusammen.

Mikroskopischer Befund.

Es werden Gefrierschnitte und Paraffinschnitte untersucht (Haemalaun und Fettponceau, Haematoxylin-Eosinfärbung, von Gieson; da das Material bereits in Formalin fixiert ist, hat die Glykogenfärbung keine Resultate mehr zeitigen können).

Hauptknoten: Die etwa 2—4 mm breite Kapsel unterteilt den Knoten durch zahlreiche, oft ebenso breite Stränge in mehrere Teile, die histologisch ein von einander verschiedenes Bild gewähren: Es lassen sich unterscheiden:

1. ein Gebiet unmittelbar unter dem einen Pol der Kapsel liegend, das Schilddrüsengewebe und papilläre Wucherungen aufweist; —

2. isolierte, rein papilläre Wucherungen, die durch Bindegewebszüge getrennt, ziemlich vollständig den Schilddrüsenanteil umgeben; daran anschließend

3. Gebiete mit vorwiegend parallel verlaufenden, dicht gedrängten Drüsenschläuchen, die oft hohes Zylinderepithel besitzen. In dem trennenden Bindegewebe liegen Drüsenschläuche in nächster Nähe der papillomatösen Teile.

4. Nekrotische Partien, etwa zwei Drittel des Tumors ausmachend, die in ihrem Aufbau durchaus den eben erwähnten Drüschläuchen gleichen.

Die drei ersten Formationen liegen etwa in Form einer Kalotte an einem Pol des Knotens und zwar dicht unter der Kapsel. In der Kapsel hat hier eine besonders intensive Rundzelleninfiltration stattgefunden.

Schnitte durch die Kapsel. Die Kapsel besteht aus kernarmem, schwieligem Bindegewebe mit ziemlich viel braunen Pigmentschollen, Verkalkungen und zahlreichen, großkalibrigen Gefäßen. An einer umschriebenen Stelle treten Stränge und Herde dichtgelagerter lymphoider Zellen auf, die auch in das auf der Außenseite liegende Fettgewebe übergreifen können; vielfach nimmt die Rundzelleninfiltration den Charakter von lymphatischen Herden mit Keimzentren an. Dieses Gebiet zeichnet sich weiterhin durch ein System zahlreicher, unregelmäßig gestalteter und verschieden großer (60 μ—120 μ — sogar $1^1/_2$ mm), Kolloid enthaltender Zystchen und Hohlräume aus, deren Septen aus schmalen, etwa 10 μ breiten Bindegewebszügen bestehen, die an vielen Stellen stark infiltriert sind. Meist, besonders in den mittelgroßen Zysten, ist das Epithel unregelmäßig — kubisch bis flach zylindrisch (etwa 10 μ hoch) — mit rundlichen, kaum färbbaren, basalständigen Kernen. Gelegentlich findet sich auch dichter stehendes Zylinderepithel, das bis 20 μ hoch werden kann und dunkle, schmale Kerne besitzt. Dieser nicht sehr gleichmäßige Besatz, der auch in einer einzigen Zyste alle diese Formveränderungen aufweisen kann, erhebt sich in ziemlich regelmäßigen Abständen zu Zellpolstern und weiterhin, jedoch nur gelegentlich, zu kürzeren und längeren, einfach gestalteten Papillen, die mitunter durch eine ganze Zyste hindurchziehen. — Zwischen diesen Zysten finden sich vereinzelte oder zusammenhängende Follikel vom Bau der Schilddrüse, die mitunter von größeren Zellhaufen mehr oder weniger ausgefüllt sein können, während das ursprüngliche flache Epithel noch erhalten bleibt.

In vielen größeren Zysten fehlt das Epithel fast gänzlich, oder es hat eine stärkere Epitheldesquamation stattgefunden, sodaß gequollene, oft verfettete und verschieden große Zellen im Kolloid liegen, ja, die ganze Zyste damit übersäht erscheint. Oft haben in die Zysten hinein Blutungen stattgefunden.

In nächster Nähe dieses zystischen Gebietes, das wie gesagt nur seltene papilläre Erhebungen aufweist, liegen ähnlich große Zysten, jedoch mit stärkerer ausgeprägter Papillenbildung. Die kurze und breite Form der Papillen kann sich bis zu mannigfach verzweigten, dentritischen Figuren steigern. Ihr Stroma ist oft hyalinisiert, führt aber noch deutliche, rundliche Kapillaren (etwa 2—4); ihre epitheliale Bekleidung besteht wie das der Zysten aus eng nebeneinanderliegenden, kurzzylindrischen etwa 10—12 μ hohen Zellen mit rundlichen, bläschenförmigen Kernen; dazwischen finden sich des öfteren ganz schmale, dunkeltingierte Kerne. Das Protoplasma nimmt bei H. E.-Färbung trübrote Farbe an und ist am freien Ende der Zellen in der Hauptsache sichtbar, ohne daß scharfe Grenzen zu dem Kolloid der Zyste, mit dem sie sich berühren, wahrnehmbar sind. An dem freien Ende vieler Papillen ist eine Häufung von Zellkernen zu konstatieren; gewöhnlich hat dann auch von hier aus eine stärkere Epithelabschilferung in das Lumen der Zyste stattgefunden.

Da nun diese Zysten in ihrem Aufbau durchaus den vorher beschriebenen ähneln, so kann man wohl in ihnen Formen erblicken, die noch nicht durch Blutungen und Resorptionsvorgänge sich soweitgehend wie die vorhergehenden verändert haben, welche nur noch ein einfaches System von Hohlräumen vorstellen.

Man kann auch die beginnende Bildung dieser Hohlräume sehen, denn es zeigen sich hier und da in den breiteren Septen und in der Kapsel selbst — hier schon oft in der Peripherie des mit Rundzellen durchsetzten Teiles — rundliche Zellhaufen epithelialer Natur. Sie weisen etwa 10—20 Zellkerne auf, zeigen jedoch keine schärferen Zellgrenzen; der Durchmesser beträgt etwa 60—80 μ. Die hellen, chromatinarmen Kerne können bis 18 μ groß werden, sind gelegentlich auch dunkler gefärbt und nehmen zackige Formen an. Diese Zellhaufen bilden weiterhin längergestreckte Schläuoft noch ohne Lumen, oder sie ordnen sich ringförmig in mehreren konzentrichen Kreisen an, wobei das Innere des Kreises schon mit eosinophilem Kolloid ausgefüllt sein kann. Entstehen auf diese Weise kleine Zysten mit mehrfachem Epithelbelag, so erheben sich in den nächst größeren Zysten einfache oder mehrfach verzweigte, kleine Papillen mit schmalem Stroma, das am freien Ende auseinander weicht und je nach Breite 2—5 Kapillaren von der Größe eines Erythrozyten erkennen läßt. Hier ist das Epithel, das die Papillen bedeckt, einschichtig zylindrisch, hat eng nebeneinander gestellte, schmale, dunkle, basalständige Kerne. (Kerndurchmesser = 9 μ, Zellgröße = 20 μ, auch 27 μ). — Kolloid ist nicht immer vorhanden. Mitunter spinnen sich nur feine, rötlich gefärbte Fäden zwischen dem Epithel der Papillen und dem gegenüberliegenden Epithel der Wandung. Oft finden sich am Ende oder an der Seite Zellhaufen ohne regelmäßige Anordnung, die wohl als Knospen für einen neuen Zweig aufzufassen sind.

Diese eben beschriebenen Zysten, die also verschiedene Grade von Papillenbildung aufweisen, umgeben ein größeres Gebiet von unversehrtem Schilddrüsengewebe, das jedoch meist von breiten Bindegewebszügen noch abgegrenzt wird und durch das sich verschieden breite Septen ziehen. Zwischen diesen Septen und in ihnen selbst liegen kleinere Gruppen von Schilddrüsenbläschen; es entsteht das Bild einer nodösen Struma, jedoch überschreiten die einzelnen Follikel nicht eine Durchschnittsgröße von 150 μ. Das Epithel der Schilddrüsenbläschen besteht aus flachen, liegenden, etwa 16 μ langen, endothelartigen Zellen; das Kolloid ist ganz gleichmäßig ausgebreitet und färbt sich mit Eosin leuchtend rot. Selten haben Retraktionsvorgänge stattgefunden.

Nun ereignet es sich, daß an einigen Stellen zwischen den einzelnen Follikeln einzeilige Zellreihen auftreten — ihre runden Kerne sind etwa 10 μ hoch und liegen dicht nebeneinander. (Vgl. Abb. 1 S. 41).

Sie entwickeln sich an einigen Stellen zu einem Drüsenschlauch mit schmalem Lumen, der dabei immer noch zwischen den Schilddrüsenbläschen liegt, aber weiterhin neue Schläuche bildet, die mitunter blind endigen und dann die Form einer Papille haben. Es lassen sich je nach dem Grade der Bildung und der Schnittführung, aber auch zusammenhängende, kreisförmige, Querschnitte und gewundene, länger gestreckte Schläuche erkennen. Auf diese Weise werden Schilddrüsenbläschen eingeschlossen. Meistens zeigen sie noch intaktes Gewebe, an anderen Stellen durchbrechen die höheren Zellen die Wand der Follikel und beginnen das Lumen der Bläschen auszufüllen. So entsteht ein Neben- und Durcheinander von Schilddrüsengewebe und Adenom, das weiterhin Hohlräume mit kurzen Papillen in der vorher beschriebenen Weise bildet. Entwickeln sich aber an mehreren Stellen einer Zyste die Papillen, so können sie durch gegenseitiges Verwachsen allmählich den Hohlraum ganz ausfüllen; doch geschieht das nur selten. Im allgemeinen herrschen kurze, plumpe Papillen mit bereits hyalinisiertem Bindegewebe vor. (Abb. 2 S. 42).

Das nunmehr zu beschreibende Zylinderzellenkarzinom (ad 3) umgibt die eben geschilderten Abschnitte, die aus papillentragenden Hohlräumen, Schilddrüsengewebe und infiltrierter Kapsel bestehen, ungefähr in der Form eines Segments, zieht also von dem einen Ende der Kapsel zu dem gegenüberliegenden und begrenzt auf der kleineren Seite die Kalotte des Tumors, auf dem längeren Umfang die nekrotischen Teile des Knotens. Beide Bindegewebszüge scheiden es von dem Schilddrüsenanteil, während die Grenze zu dem papillentragenden Gebiete nur in den schmäleren Septen besteht, die hier wie da das Gewebe durchziehen und es in größere und kleinere Abschnitte einteilen. Sind in den papillenbesitzenden Hohlräumen vorwiegend plumpe und spärlich verzweigte Papillen mit meist gut färbbaren, ziemlich regel-

mäßigem, kubischem bis zylindrischem Epithel anzutreffen, so neigen in dem Zylinderzellenkarzinom die Epithelien mehr zur Bildung langgestreckter, oft parallel verlaufender Drüsenschläuche, die in mehrfachen Reihen dicht nebeneinander liegen, sich durch den jeweils vorhandenen Hohlraum erstrecken und ihn dabei mehr oder weniger vollständig ausfüllen. Jedoch trifft man auch kurze Papillen an, wie Abb. 3 auf S. 43 zeigt.

Diese Zellstränge, deren schmales Stroma auf beiden Seiten vorwiegend Zylinderepithel trägt, enden entweder nach kurzem graden Verlauf in der Art, daß ihre Epithelien am Kopfende höher werden, die Kerne dichter nebeneinander stehen und sich radiär um den Endpunkt des Stromas anordnen (vgl. Abb. 3 S. 43), oder es findet hier noch eine lebhafte Zellvermehrung statt, so daß man sich einem Zellhaufen ohne erkennbare Regelmäßigkeit in der Anordnung gegenüber sieht.

Häufiger trifft man aber eine gewundene Form der Zellzüge an: Die Papille, die sich vom Epithel der Wandung her aufbaut, beschreibt nach kurzem, gradem Verlauf einen leichten Bogen und knickt dann wieder entweder wand- oder zentralwärts aus dieser Richtung ab, um entweder bald zu enden oder sich mehr oder weniger einer Wand der Zyste wieder zu nähern. Auf ihrem Wege gibt sie gleichstarke Seitenäste nach beiden Richtungen in ziemlich regelmäßigem Abstande ab, die wieder den gleichen gewundenen Weg einschlagen, oder sich ihrerseits auch vereinigen können. Auf diese Weise ist es möglich, daß die Zellzüge zwischen sich unregelmäßige, rundliche und längsgestreckte kleine Hohlräume bilden. Wenn die Vereinigung der Epithelzüge besonders vollständig erfolgt, so trifft man die Struktur eines Adenoms, das sich durch unregelmäßig gestaltete und verschieden große Hohlräume auszeichnet. (Abb. 4 S. 44).

Die Struktur der Hohlräume, die mehr langgestreckte, dicht nebeneinander liegende Epithelzüge aufweisen (vgl. Abb. 5 S. 45) — es können bis 16 einzelne Drüsenschläuche nebeneinander herlaufen — wird dadurch oft kompliziert, daß die Hauptstränge auf kurze Strecken auseinander weichen und dadurch schmale, mitunter Kolloid enthaltende Räume zwischen sich frei lassen, in die sie wiederum Epithelknospen oder kurze Sprossen mit einem schmalen Stroma hineinschicken. Noch undeutlicher wird das Bild dadurch, daß an den Treffpunkten der Drüsenschläuche häufig eine vermehrte Zellproduktion stattfindet, so daß hier mehrere Zellagen übereinander liegen, daß ferner die Wachstumstendenz der Seitenzweige nur senkrecht zum Hauptstamm, sondern auch rückläufig zur Zystenwand ist, so daß als Gesamtergebnis zuletzt viele Drüsenschläuche neben- und ineinandergelagert sind, und daß weiterhin die Hohlräume fast völlig von ihnen ausgefüllt sein können.

Einzelne Epithelverbände in Form von Haufen oder in Ring- und Schlauchform mit ziemlich unregelmäßigen, kubischen bis hochzy-

drischen Zellen dringen weiterhin in den Septen und dem trennendem Bindegewebsstrang, aber auch in der Kapsel vor. Das Epithel dieser Drüsenschläuche und das der Zystenwandungen zeichnet sich durch große Mannigfaltigkeit aus. Im allgemeinen liegt auf dem schmalem Stroma, das aus einzelnen hintereinanderliegenden Bindegewebsfibrillen und vereinzelten Kapillaren besteht, ein einschichtiges, etwa 12 μ hohes, zylindrisches Epithel, dessen dunkle, elliptische, an den Enden zugespitzte, 6–8 μ hohe Kerne meist zentral liegen oder der Basis genähert sind. Ganz selten befinden sich die Kerne auch am freien Ende der Zelle, die im allgemeinen trübrotes und feingranuliertes Protoplasma führt; deutliche Zellgrenzen sind nicht vorhanden. Die Zellkerne stehen gewöhnlich in Gruppen dicht nebeneinander, doch wird ihre verhältnismäßig gleichartige Anordnung durch eingelagerte, quer- oder schiefgestellte, längliche und zackige, auch kommaförmige, dunkle Kerne gestört (vgl. Abb. 6 S. 46); mitunter treten auch hellere, rundliche und bläschenförmige Zellkerne dazu, die meist niedrigen Zellen angehören. Besonders an den Treffpunkten der Drüsenschläuche findet man diese Zellart häufig, sie kann aber auch auf einer längeren Strecke die Bekleidung eines Drüsenabschnittes vorstellen. Ferner finden sich Epithelzüge, deren längliche Zellkerne quer zur Längsachse der niedrig-zylindrischen Zellen stehen, jedoch werden sie oft wieder unvermutet von hohen, in der Längsachse liegenden, mitunter recht zackigen Kernen abgelöst. Alle diese Zellarten können sich sowohl um die kolloidenthaltenden Oeffnungen anordnen; sie können aber auch das Epithel der Wandungen, der Basis und der Seiten der Papillen, sowie der Drüsenschläuche und deren Verzweigungen bilden. — Wenn nun auch die Unregelmäßigkeit der Kernformen besonders auffällt, so trifft man doch auch gelegentlich eine Gruppe, oder auch eine längere regelmäßige Reihe von recht höhen, hellen Zellen, die eine durchschnittliche Größe von 20–30 μ erreichen können und deren Zytoplasma entweder noch trübrot oder nur schwach färbbar ist. Diese Zellen können ganze Drüsenschläuche bilden, aber auch z .B. in der Art, daß die eine Seite des Schlauches von den dunkleren, die andere von den helleren Zellen gebildet wird, die mitunter so deutliche Zellgrenzen zeigen, daß man die Breite und Höhe der Zellen messen kann (9—18 μ und bis 36 μ). In ihrem feingranulierten, mitunter nur an den Randpartien färbbarem Protoplasma liegen die 7—9 μ großen, hellen, spärlich Chromatinfäden aufweisenden, länglichen oder rundlichen Kerne meist zentral. Die Kerne können aber auch in diesen größeren Zellverbänden stark geschrumpfte, zackige Formen von nur 5 μ Durchschnittsgröße aufweisen. Mitosen sind nirgends zu finden.

Die nekrotischen Teile gleichen in ihrem grade noch erkennbaren Aufbau dem eben beschriebenen Gewebe. Man sieht noch das gewundene Stroma der Papillen und Drüsenschläuche, ferner Schatten von Epithelien; vielfach fällt die Eisenreaktion positiv aus.

Aufbau der vier kleineren Nebenschilddrüsen (a, b, c, d).

Das schwielige Bindegewebe der breiten gefäßführenden Kapsel des Knotens a ist z. T. verkalkt und weitgehend mit Rundzellen durchsetzt. Im Inneren liegen mehrere Zysten, die von Papillen ausgefüllt werden. Am Rande des Knotens dagegen findet sich wiederum Schilddrüsengewebe in einzelnen Gruppen von 10—20 Follikeln mit flachem Epithel und eosinophilem Kolloid. Züge mit höherem, kubischen Epithel umgeben das Schilddrüsengewebe streckenweise, sie schieben sich weiterhin zwischen die Follikel oder dringen auch in sie hinein und breiten sich im weiteren Verlauf zu mehrfach gewundenen Schläuchen aus. Diese Schläuche und Züge stehen im Zusammenhang mit dem Epithel kleinerer und größerer Zysten. Wie in dem Hauptknoten so sieht man auch hier, daß die Zellen der Zystenwandungen vielfach Haufen und kurze Papillen bilden, die gelegentlich ein breites schwieliges, oft bereits verkalktes Stroma besitzen. Im ganzen geht Schilddrüsengewebe und Tumorgewebe völlig ineinander über, und nur selten gelangt es zur Ausbildung eines soliden Papilloms. — Jenseits der etwa 240 μ breiten Kapsel markieren sich zwei größere lymphatische Bezirke, die kappenförmig der Kapsel aufsitzen. Ihre einheitliche Struktur wird durch mehrere unregelmäßig gestaltete Hohlräume unterbrochen, die mitten darin liegen, von einzeiligem kubischem Epithel ausgekleidet sind, das auf einem schmalen bindegewebszug ruht. Im Inneren liegen zahlreiche, verschieden gestaltete, oft verfettete Zellen; mitunter ist es völlig von Erythrozyten ausgefüllt. Ob hier untergegangenes Schilddrüsengewebe oder Tumorgewebe vorliegt, läßt sich nicht entscheiden.

An der *Außenseite der Kapsel* zieht ein schmaler Saum von Schilddrüsenbläschen entlang, dem sich ähnlich aussehendes, drüsiggebautes Gewebe anschließt. Es besteht aus kleinen Zellkonglomeraten, quer getroffenen Drüsen mit deutlichem Lumen, die sich im Längsschnitt als kurze, leicht gewundene Kanälchen oder als kleinere Zysten mit lumenwärts gerichteten Papillen erweisen. Ihr Epithel gleicht dem der Papillen in dem benachbarten, eben beschriebenen Knoten. Es ist einzeilig zylindrisch, etwa 16 μ hoch, mit gut tingierten, rundlichen, zentral gelagerten Kernen, die etwa zwei Kernbreiten auseinanderliegen, doch kommen auch flache, quergelagerte und schmale eingekerbte Kerne vor, besonders bei den Alveolen, die zwei- oder mehrzeilig sind; hierbei findet sich in dem Lumen gewöhnlich fädiges, eosinophiles Kolloid.

Nur ein schmaler Rand von Rundzellen trennt diese Formation von dem peripheren Fettgewebe, während es nach Innen zu von dem Knoten durch die breite Kapsel getrennt ist und in keinem Schnitt einen Zusammenhang mit dessen Gewebe erkennen läßt, der auf einen

Durchbruch durch die Kapsel schließen lassen könnte. Offenbar liegt also auch hier ein versprengtes Schilddrüsengewebe vor, in dem es zur Papillombildung gekommen ist.

Dieser eben beschriebene Aufbau des Knotens a trifft im ganzen auch für die Struktur der übrigen Knoten b, c, d zu, so daß ich sie der notwendigen Kürze halber zusammen beschreibe.

Eine derbe Kapsel mit schwieligen, breiten, oft verkalkten Bindegewebszügen umgibt die Knoten; ebensolche Bindegewebszüge unterteilen den Körper. Außerdem liegen größere lymphatische Herde in der Kapsel, die sich wiederum dadurch auszeichnen, daß sich in ihnen vereinzelte Schilddrüsenfollikel und Hohlräume mit einschichtigem 15—20 μ hohem Zylinderepithel vorfindet, in die kurze Papillen mit gelegentlich breitem und schwieligem Stroma hineinragen. Vielfach ist der Umriß der Höhlen unregelmäßig; der kolloidartige Inhalt ist mit Zelldetritus und Blutungsresten durchsetzt. Schilddrüsengewebe in den einzelnen Fächern wechselt in verschiedenem Maße mit dem papillomatösen Gewebe; weiterhin gelangt es zur Ausbildung rein papillärer Strukturen. Besonders im Lymphknoten b, der vorwiegedn aus Schilddrüsengewebe besteht, ist die ganze Kapsel durch kleine, papillentragende Zysten aufgespalten, die auch hier mit ein oder zwei Schilddrüsenbläschen kombiniert sein können, gewöhnlich in der Form, daß sie sich im Stroma der breiteren Papillen befinden.

Zweiter Fall.

Der folgende Fall M., S. Nr. 227—32 konnte etwa ein Jahr beobachtet werden und gelangte dann zur Obduktion.

Vorgeschichte: Ein 39-jähriger Mann aus Köln bemerkt schon längere Zeit einen Knoten rechtsseitig im Jugulum, der seit fünf Wochen größer wird. Es lassen sich an derselben Seite des Halses noch einige andere Lymphknoten fühlen. Der Knoten selbst ist operativ leicht zu isolieren und wird von der Chirurgischen Abteilung des Städt. Krankenhauses Danzig (Prof. Dr. Klose) zur Untersuchung geschickt, mit der Frage, ob es sich um Fibrolipome handele. O. M. 161—31: Rundlicher, flacher Knoten (1,5 cm zu 0,5 cm) mit derber Kapsel; Schnittfläche wie bei einem Lymphknoten, an einer Stelle in der Nähe der Kapsel mehrere hirsekorngroße Zysten mit gelbbraunem, festhaftendem Inhalt.

Mikroskopischer Befund.

Diagnose: Papillom (papilläres Kystadenom) einer verlagerten Schilddrüse.

Von einer breiten, etwa 1 mm dicken Bindegewebskapsel ziehen zahlreiche breitere und schmälere Stränge durch den ganzen Nnoten. Weitaus die größte Masse stellt Lymphdrüsengewebe dar, das helle Keimzentren aufweist, Viele Rundzellen sind Eosinophile. —

Der zystische Anteil des Knotens besteht aus unregelmäßigen, vielbuchtigen Hohlräumen, die von der Kapsel und den davon ausgehenden Septen sowie von dem lymphatischen Gewebe begrenzt werden. Ihr Epithel besteht aus protoplasmaarmen, kubischen Zellen mit rundlichen, deutlich Chromatinfäden zeigenden Kernen, die dicht nebeneinander liegen; zwischen ihnen trifft man auch schmale, liegende Zellen und vereinzelte dunkle zackige Zellkerne an. Meist enthalten die Zysten ein blasses, schwach mit Eosin färbbares Kolloid mit vielen Randvakuolen und mehr oder weniger zahlreichen, gelegentlich gequollenen und verfetteten Epithelien. Oft ist die kolloide Substanz durchsetzt von einer großen Menge roter Blutkörperchen und befindet sich dann nur noch in Streifen und Schollen in den Höhlen. Reste von Scheidewänden ragen in das Innere, Innere, vielfach schicken sich aber auch kurze, spindelförmige Papillen an, das Lumen auszufüllen. Ihr meist einreihiges, kubisches Epithel häuft sich besonders an den Spitzen zu mehrfachen Zellagen, mitunter aber auch an den Seiten. Es gleicht im übrigen dem Epithel der Zystenwandung.

Wenn nun auch in der Form der Papillen die plumpe, spindelförmige Gestalt vorherrscht, deren Stroma aus wenigen Fibrillen und einigen Kapillaren besteht, so sind auch vereinzelte, gestreckter verlaufende Papillen mit kurzen Seitenzweigen zu sehen, die wieder untereinander Verbindungen eingehen können.

Flache Epithelhaufen in den Wandungen erstrecken sich gewöhnlich nach dem Inneren der Zyste, doch kommt es auch vor, daß dieselben Synzytien die Zystenwand durchbrochen haben und sich nach außen hin im lymphatischen Gewebe befinden, aber noch in Verbindung mit dem Wandepithel stehen. Diese Synzytien sind protoplasmareich, ihre etwas helleren Zellkerne haben rundliche bis elliptische Form und messen etwa 10 µ. Aehnliche Zellhaufen von 3—20 Zellen finden sich weiterhin in den Trabekeln oder auch im lymphatischen Gewebe. Sie vergrößern sich zu kleinen Zysten mit mehrzeiligem, kubischem Epithel und schmalem Bindegewebssaum, der bei den kleinsten Formen noch nicht dazusein braucht. Ihr Inneres kann schwach mit Eosin färbbare, kolloidartige Substanz oder auch vereinzelte hellere und dunklere Epithelzellen enthalten. In den größeren Zysten formieren sich wiederum lumenwärts gerichtete kleine Papillen mit zartem Bindegewebsstroma.

Es war bereits gesagt worden, daß der Anteil mit den größeren Zysten von schmalen Septen umgeben ist, und daß sich oft daran lymphatisches Gewebe anschließt. Nunmehr muß hinzugefügt werden, daß dies nicht etwa das einzige umgebende Gewebe vorstellt. Vielmehr liegen in der Umgebung auch ganze Abschnitte von zusammenhängnden Schilddrüsenbläschen, zwischen denen Züge mit höherem Epithel anzutreffen

sind, die entweder Zellhaufen oder auch follikelartige Räume mit Kolloid bilden. Oft kommt es vor, daß ein Teil der Wand dieser Follikel von den endothelartigen Zellen des Schilddrüsengewebes, der restliche Teil von den 10—12 μ hohen, kubischen Zellen gebildet wird. Die kubischen Zellreihen wuchern ferner über das Schilddrüsengebiet hinaus und formieren sich zu etwa parallel verlaufenden, vereinzelten Schläuchen oder zu Kreisen mit kurzen Papillen, welche das Endstadium dieser Entwicklung vorstellen. Zuletzt sei noch hervorgehoben, daß das Stroma der Papillen und Scheidewände vielfach hyalinisiert ist und auch vereinzelte Kalkschollen aufweist. Zahlreiche Papillen, ihr Epithel, wie auch die zugehörigen Hohlräume sind völlig mit Erythrozyten durchsetzt oder weisen positive Eisenreaktion auf, ebenso auch manche der Ringe und Schläuche, sowie deren Hohlräume.

Bei der *Obduktion* des Patienten, der ein Jahr später an L. gr. starb, fällt eine Reihe von acht Knoten auf, die 2 cm caudal vom unteren Pol des rechten Schilddrüsenlappens beginnt. Die einzelnen Knoten zeichnen sich von den übrigen Symptomen des Halses durch ihre Kleinheit und derbere Beschaffenheit aus. Nur drei dieser etwa 1 cm großen, rundlichen Knoten erweisen sich bei der späteren mikroskopischen Untersuchung als Papillome. Das größte Papillom, am Schnitt ausgezeichnet durch mehrere hirsegroße Zysten liegt der Schilddrüse am nächsten. Zwischen dieses und die übrigen beiden, nebeneinander liegenden Papillomen schieben sich die restlichen, Lymphdrüsen vorstellende Knoten ein. Hinzugefügt sei, daß die Schilddrüse keinerlei Veränderung, insbesondere keine Knoten aufweist; daß die vier Epithelkörperchen an normaler Stelle gefunden wurden.

Mikroskopische Untersuchung der drei Papillome.

Die Knoten sind wiederum charakterisiert durch ein ungemein stark ausgebildetes, kernarmes Bindegewebe, zwischen dessen breiten Septen sich — etwa in Größe von Lymphfollikeln — sehr vereinzelte Herde von Papillenbildung finden. Die Rundzelleninfiltration des Bindegewebes ist verschieden stark ausgeprägt, mitunter verdichtet sie sich zu distinkteren Haufen, doch sind keine Keimzentren wahrzunehmen.

Vielfach finden sich in den Septen stets von breiten Bindegewebszügen umschlossene Ringe oder langgestreckte Schläuche von kubischem Epithel; der Kern der Zellen ist färberisch gut darstellbar, etwa 8—10 μ groß, das Protoplasma spärlich, bei E.-H.-Färbung trüb, blau-grau, der Kern liegt der Basis der Zelle genähert. Die Ringe haben einen etwa 30 μ großen Durchmesser. In den größeren Formen zeigen sich wieder kurze, plumpe, selten verzweigte Papillen mit einreihigem, kubischem, 12 μ hohem Epithel, deren

Stroma stark mit Erythrozyten durchsetzt ist, wie überhaupt vielfach alte und neue Blutungen im spärlich verkalkten Stroma, in den Epithelien, in den selten kolloidführenden Hohlräumen, neben einer starken Epitheldesquamation nachzuweisen sind. In der Wand der Zysten sind Epithelanhäufungen zu beobachten. —

Schilddrüsengewebe kann in keinem der zahlreichen Schnitte gefunden werden. Zu bemerken ist noch, daß der in der nächsten Nähe der Schilddrüse gefundene Knoten besonders weite Zysten mit spärlichen, langgestreckten Papillen aufweist; ihr Inneres, wie auch das Stroma der Papillen ist kolloidal durchtränkt, das Stroma stark verkalkt. Vielfach fehlt dann das Epithel.

Man kann wohl kaum diese rein papillären Knoten als Metastasen des größeren, im Jugulum gelegenen Papilloms, das auch Schilddrüsengewebe enthält, auffassen. Einmal befinden sie sich nicht in unmittelbarer Nachbarschaft desselben, außerdem spricht die schwielige, z. T. verkalkte Kapsel gegen diese Möglichkeit, ferner sind die eingeschalteten Lymphknoten unverändert.

Das Papillom in nächster Nähe der Schilddrüse stellt trotz seiner Kleinheit mit seinen weiten zystischen Räumen die zystische Form dieses Blastoms vor.

Für die folgenden Fälle sei es gestattet, die Beschreibung etwas kürzer zu gestalten.

Dritter Fall.

St. 235—18 (Dr. Schulz, St. Marienkrankenhaus Danzig).

Vorgeschichte: Eine 28-jährige Frau aus Zoppot bemerkt seit 4 Jahren an der r. Halsseite kleine Knoten, die seit drei Monaten schneller wachsen. — Man fühlt einen großen, elastischen Tumor der oberen und mittleren seitlichen Halsgegend. Bei der Operation werden ein hühnereigroßer und zahlreiche haselnußgroße und kleinere Drüsen mit dunkelroter bis dunkelblauer Oberfläche entfernt; sie sind oberflächlich und tief gelegen. Metastasen? in der oberen Schlüsselbeingrube. Es werden Lymphomata colli (Sarkom?) vermutet. Mit der Schilddrüse besteht kein Zusammenhang. Die Kranke wurde geheilt und beschwerdefrei entlassen und ist nie wieder erschienen.

Befund: Ein eiförmiger (4,5: 3,5: 2,0 cm) Knoten mit zarter Kapsel. Außerhalb derselben befinden sich an beiden Polen des Tumors je 2 haselnußgroße (1—2 cm), derbere Knoten und mehrere, kaum erbsengroße von der gleichen Beschaffenheit.

Die Schnittfläche des großen Knotens ist überquellend, samt- oder moosartig; durch feine Bindegewebszüge ist das ganze in drei gleichgroße Knoten unterteilt, von deren Wandung zarte Züge ins Innere streben. Diese Züge sind mit kleinen z. T. flottierenden Bläschen besetzt, die jedoch das Innere der Knoten nicht völlig ausfüllen. Alle übrigen Knoten sind bis auf einen größeren rundlichen Tumor, der 2 cm im Längsdurchmesser mißt, Lymphdrüsen mit

zarter Kapsel; nirgends finden sich Metastasen. Dieser rundliche Knoten besitzt eine 1 mm dicke Kapsel. Auf der Schnittfläche ist die eine Hälfte leicht transparent, die andere zeigt die gleichen radiär angeordneten papillenartigen Formen, die an der Kapsel einen halbmondförmigen Raum freilassen.

Mikroskopische Beschreibung:

1. Schnitte durch den Hauptknoten.

Die durch den ganzen Tumor gelegten Schnitte ergeben, daß Schilddrüsengewebe und Papillom etwa in gleichem Maße den Tumor bilden. Es sind Bezirke vorhanden, in denen nur Schilddrüse zu finden ist, andere benachbarte weisen sowohl Schilddrüsengewebe wie papilläre Wucherungen auf, besonders in der Nähe der Kapsel herrscht reines papillomatöses Gewebe vor; hier sind nur ganz selten ein oder zwei Schilddrüsenbläschen inmitten der Papillen zu finden.

Das Schilddrüsengewebe zeigt wie in den früheren Fällen z. T. den Bau einer Colloidstruma. An einigen Stellen ziehen aber bereits Zellzüge mit rundlichen, hellem, fast durchsichtigem Kern zwischen den Schilddrüsenbläschen entlang. Diese Zellzüge brechen in die Schilddrüsenfollikel ein, das Schilddrüsenepithel wie das Kolloid schwindet allmählich, zuletzt weist das Kolloid viele Lücken auf, und es finden sich in ihm vereinzelte Kerne und Kerntrümmer.

An anderen Stellen haben sich die fremdartigen Zellzüge bereits zu drüsenartigem Aufbau formiert. Vielfach zeigt hier der Schnitt kreis- bis zylinderförmige Gebilde mit deutlichen Lumen ohne Kolloid. In der weiteren Entwicklung haben sich bereits innerhalb der größer gewordenen Ringe kurze Papillen gebildet und ganze Gesichtsfelder weisen dann diesen papillären Bau auf, der besonders an der Kapsel durchaus vorherrscht und hier oft schon sehr langgestreckte Papillen gebildet hat.

Feinerer Aufbau der interazinären Zellen und der Papillen: Die Zellkerne sind rundlich, 8—10 μ groß, hell, mit zarten Fäden und Körnchen; sie liegen einreihig und meist dicht nebeneinander oder in Abständen von höchstens einer halben Kernlänge getrennt. Das Zytoplasma tritt durch Färbung nicht sonderlich hervor.

Die Papillen, die vom Epithel der Kapsel ausgehen, haben eine schmale, mehr oder weniger lange Achse und ein meist einreihiges, 12—20 μ hohes Epithel, dessen Kerne ebenso aussehen, wie die Kerne der interazinären Zellen. Nur überwiegt hier die elliptische Form, die hin und wieder eingedellt oder gezackt erscheint. Ab und zu sieht man, besonders an den Sproßenden, schmale, dunkle Kerne. Alle Kerne sind der Basis genähert, das Protoplasma nimmt im ganzen wenig Farbstoff an. Mitosen sind nicht wahrzunehmen. Erwähnt sei noch, daß die Achse der Papillen von 2—3 Bindegewebsfibrillen

gebildet wird und eine Breite von 6—10 μ erreicht. Die Länge der Achse kann bis zu 1600 und 2000 μ betragen. An beiden Seiten sprossen kurze, breite, kolbenförmige Papillen in ziemlich regelmäßigem Abstande hervor, die sich gelegentlich weiterhin zu zwei bis drei Endsprossen verzweigen. Das Bindegewebe des Stromas ist kernarm, oft hyalinisiert, mitunter in Spuren verkalkt und führt drei bis fünf rundliche Kapillaren.

An einigen Punkten durchbrechen epitheliale Zellelemente die innere Wand der Kapsel, dringen nach beiden Seiten in dem Bindegewebsmantel vor, entwickeln sich hier zu Bläschen mit kurzen Papillen.

2. Schnitte durch den rundlichen Knoten.

Der zystische, wie der solide Anteil des Knotens unterscheiden sich prinzipiell nicht voneinander. Beide weisen einen ausgesprochen papillären Bau auf. Nur selten zeigt sich Schilddrüsengewebe. Im einzelnen sei angegeben, daß die dem Hauptknoten anliegende Kapselpartie sich durch reichlichen Gehalt von lymphoidem Gewebe auszeichnet; sonst ist die Kapsel kernarm, schwielig, etwas verfettet und verkalkt, also so, wie in den seitlichen Schilddrüsen des ersten Falles. Von dem Epithel der Innenseite der Kapsel erheben sich kurze oder längere Papillen mit kürzeren Seitensprossen. Als ihre Vorstufen sind Zellhaufen von acht bis zehn Zellen zu betrachten, in deren Nähe gewöhnlich auch das sonst flache Kapselepithel einer zwei- bis dreifachen Lage von rundlichen Kernen gewichen ist.

Die Gesamtmorphologie weicht jedoch wesentlich von dem Aufbau des Hauptknotens ab: Die Papillen liegen hier in größerer Anzahl in weiten Räumen, füllen sie also nicht aus, sondern ragen frei und oft ziemlich isoliert in das Innere. Besonders der eine Knoten stellt eigentlich nur eine einzige Höhle mit zahlreichen, langverzweigten Papillen vor. Nur an einzelnen Stellen hat das papilläre Gewebe mehr netzartigen Aufbau; d. h. es weist wieder die Eigentümlichkeit auf, um Schilddrüsenfollikel, die selten noch Kolloid aufweisen, herum oder hinein zu wachsen, sich an einigen Punkten zu Zellkonglomeraten zu häufen und erst weiter zentralwärts zu kürzeren und längeren Papillen mit relativ breitem, etwa 40 μ betragendem Stroma zu entwickeln. (Größe der Azini etwa 80—100 μ). Es finden sich aber auch in der Basis besonders breiter Papillen noch eine Anzahl kolloidführender, zusammenhängender Schilddrüsenfollikel. Die Papillen sind meist von einer kolloidartigen Substanz umgeben, die sich in breiten unregelmäßigen Flächen, vielfach retrahiert und mit größeren Lücken, durch den Schnitt zieht. Darin liegen zahlreiche gequollene, oft verfettete Epithelien, besonders aber größere Ansammlungen von Erythrocyten. Epithel und Stroma ist im übrigen genau so beschaffen wie

im großen Knoten, mit dem Unterschied nur, daß das Stroma der Papillen meistens kolloidal durchtränkt ist.

Vierter Fall.

(St. 203—26 (Dr. Liek, Danzig)

Bei einer 44-jährigen Frau besteht seit 2 Jahren ein Tumor an der linken Halsseite, der angeblich nach einer Mandelentzündung sich bemerkbar gemacht hat. Zwei Röntgenbestrahlungen waren nutzlos. Bei der Operation fand sich ein gänseeigroßer, zur Hälfte zystischer Tumor, ohne Verbindung mit der Schilddrüse.

Makroskopischer Befund:

Eiförmiger (4:3:3 cm), grobhöckriger, von breiter Kapsel umgebener Tumor, der auf der Schnittfläche teils größere, gelbliche, solide, ziemlich feste Knoten, teils feinwabigen Bau aufweist. Außerdem befindet sich ein etwa kirschgroßer Hohlraum dicht unter der Kapsel, der von dem übrigen Gewebe durch breitere Bindegewebszüge fast völlig isoliert ist. Seine Wand ist von zahlreichen, kaum hirsegroßen, hervorspringenden Knötchen besetzt, die oft gehäuft übereinander liegen.

Mikroskopisch zeigen alle Schnitte durch die soliden Stellen neben reichlichem lymphoidem Gewebe mit Keimzentren vorwiegend das Bild eines papillären Adenoms, auf dessen zartem, vielverzweigtem Stroma einreihiges kubisches Epithel mit großen, blasigen Kernen sitzt.

In dem wabigen Anteil liegen entweder mehr abgerundete oder auch größere, unregelmäßig gestaltete, vielfach ausgebuchtete Hohlräume, deren Weite zwischen 200 µ und 1,5 mm schwankt. Im einzelnen sind sie entweder von breiten, oft schon schwieligen Bindegewebszügen umgeben, oder sie liegen verstreut zwischen lymphatischem Gewebe, das sie unmittelbar umgibt. Ihre Wandung besteht aus regelmäßigem, kubischem Epithel: Etwa 8—10 große, rundliche, der Basis genäherte Kerne stehen dicht nebeneinander. Alle Zysten enthalten eine kolloidartige Substanz, die sich mit Eosin leuchtend rot färbt; darin liegen oft Epithelien, verfettete, rundliche Zellen und Zelldetritus; manchmal finden sich größere Mengen von roten Blutkörperchen, die das ganze Bläschen ausfüllen können.

In dem zum Papillom hin gelegenen, ebenfalls kolloidhaltigen Zysten erhebt sich das wandständige Epithel in regelmäßigen Abständen und bildet Zellhaufen von 8—10 Zellen, in die weiterhin ein schmaler oder auch breiter Bindegewebsstock hineinwächst. Diese kurzen Papillen sehen knopfförmig bis „blattförmig" (Langhans) aus. Im eigentlichen Papillom hat das Wachstum der Papillen größere Ausmaße erreicht, so daß die Zysten in verschieden hohem Maße davon ausgefüllt werden. Im ganzen überwiegt jedoch die Bil-

dung jener kurzen, plumpen, blattförmigen, meist auch breitbasigen Papillen (80 µ hoch, 30—40 µ breit). In dem großen Hohlraum fehlt das Kolloid völlig, nur kurze Papillen bedecken die Wand.

Das Epithel und Stroma der Papillen zeigt im ganzen wiederum Uebereinstimmung mit dem der vorher beschriebenen Fälle (Höhe bis 20 µ, Kern basalständig). Bemerkenswert ist hier auch wieder die kolloidale Durchtränkung des Stromas. In einzelnen größeren Hohlräumen führen langgestreckte, seitlich verzweigte Papillen in der bis 150 µ breiten Achse einzelne oder mehrere zusammenhängende 40 bis 80 µ große Schilddrüsenbläschen. Die Kapsel ist überall erhalten. (Bisher lokal expansives Wachstum).

Fünfter Fall.

St. 266—18 (Dr. Kirchesch, Diakonissenkrankenhaus, Danzig).

52-jährige Frau aus Danzig; seit einem halben Jahre Schwellung am Halse, Atembeschwerden. Strumaexstirpation erschwert durch starke Verwachsungen mit der Umgebung.

Makroskopischer Befund:

Aus zwei Knoten (6:3,5:4 cm; 3:3:2 cm) bestehender Schilddrüsenlappen. Gemeinsame, derbe, 1 mm breite Kapsel; zwischen den beiden Knoten eine etwa 2 cm breite Bindegewebsbrücke. Das gelb-graue, ziemlich feste Gewebe der Schnittfläche quillt etwas über und gewinnt moosartiges Aussehen; verschieden stark ausgeprägte Bindegewebszüge zerlegen von der Kapsel her das Ganze gleichmäßig in etwa kirschgroße Läppchen. Am Rande, noch innerhalb der Kapsel, erstrecken sich mehrere längliche, erbsengroße Knötchen mit grade noch erkennbaren Bläschen, die der glatten Schnittfläche hier ein leichtes transparentes Aussehen verleihen.

Mikroskopischer Befund.

Schnitte durch die transparenten Teile des größten Knotens zeigen den Bau einer nodösen Kolloidstruma, in deren kernarmen, in Spuren Fettfärbung zeigenden Septen sich bedeutende Haufen von Rundzellen z. T. mit Keimzentren finden. Dieser im Querschnitt 13:7 mm messende Schilddrüsenknoten wird von einer 1,5 mm dicken schwieligen Bindegewebsschicht von der Hauptmasse des Tumors abgegrenzt. Von hier ziehen zahlreiche breitere Bindegewebszüge in das Innere des Tumors und formieren sich dort zu verschieden großen Hohlräumen. Sie tragen ihrerseits kürzere und längere Papillen mit meist ziemlich breitem (bis 160 µ) Stroma.

Da nun das Wachstum der Papillen nach allen Richtungen des Raums erfolgt ist, entstehen mannigfache Bilder: neben kurzgewundenen Schläuchen sieht man gestrecktere, oft parallel verlaufende; oft ist der Bau der Drüsenschläuche wabenartig mit kleinem Lumen wie etwa beim kleinfollikulären Adenom. Im ganzen herrscht Längen-

wachstum vor; durch einfache Quersprossen wird außerdem der Raum zwischen zwei Hauptstämmen ausgefüllt. Die Hauptsprossen enden entweder blind — meistens plumpkeulenförmig —, oder sie erreichen die gegenüberliegende Wand, während die kurzen Seitenzweige sich mit den ihnen benachbarten Quersprossen des gleichen oder des benachbarten Hauptstammes vereinigen können. Dadurch entstehen des öfteren kreisrunde bis ovale, aber auch schmale, spindelförmige Drüsenlumina. Gehen die Seitensprossen schon unmittelbar an der Basis des Hauptstammes ab, so entstehen kurze, mehrgliedrige, einem Kastanienblatt vergleichbare Formen.

Das Epithel der Hohlräume wie der Papillen ist vorwiegend einreihig-zylindrisch. Die Zellen selbst sind ziemlich gleichmäßig hoch, meist 16—20 μ, doch besitzen manche Drüsenschläuche ein mehr kubisches, nur 10 μ hohes Epithel. Die rundlichen, mitunter auch elliptischen, wenig tingierbaren Kerne (8—10 μ) sind dem basalen Ende der trübgrauroten Zellen genähert. Am Ende der Papillen findet man schmale, dunkle, dicht gelagerte Kerne, die in der Mitte des Zelleibs liegen; hier kann man Zellgrößen bis zu 30 μ feststellen.

Das Stroma der Papillen wird je nach Breite von einzelnen bis vielen Bindegewebsfasern und durch zwei bis drei Kapillaren gebildet, jedoch weisen die breiteren Papillen auch weitere Blutgefäße in größerer Anzahl auf. Oft ist das Bindegewebe hyalinisiert und verkalkt; außerdem finden sich des öfteren hier auch Anhäufungen von lymphoiden Zellen, die sich bis dicht unter das Epithel heran schieben können.

Ganz selten zeigt sich in den interpapillären Drüsenlumina eosinophile, kolloidartige Substanz. Es fällt auf, daß dann die umgebenden Epithelien — wenn auch nicht in der Regel — sehr niedrig sind.

In der Trennungsschicht vom Schilddrüsengewebe treten vereinzelte rundliche und längliche Drüsenschläuche auf, die mit dem Papillom in Zusammenhang stehen, an einer Stelle bereits das Schilddrüsengewebe erreicht haben. — Schnitte durch den kleineren Knoten zeigen dieselben Strukturen des Papilloms, doch fehlt hier das Schilddrüsengewebe völlig. Kolloid ist jedoch viel reichlicher vorhanden. Es findet sich besonders in den interpapillären Räumen, spärlicher und mehr oder weniger retrahiert an den Spitzen der Papillen.

Sechster Fall.

(167—33; 56 j. Mann). Hauptkrankheit: Myeloische Leukämie. Bei der Obduktion findet sich neben den myeloischen Lymphomen des Halses ein taubeneigroßer (2,2 cm), umkapselter Knoten dicht unter dem linken Schilddrüsenlappen in der Höhe des 6.—12 Trachealknorpels. Konsistenz derb. Schnittfläche grauweislich. Andeutung von Knotenbildung, außerdem mehrere erbsengroße, leere, glattwandige

Zysten; die größte Zyste ist etwa zur Hälfte mit einer traubenförmigen, zottigen Geschwulst ausgefüllt (vgl. Abb. 7 S. 47). Schilddrüse unverändert; das linke obere und die beiden rechten Epithelkörperchen können nachträglich gefunden werden.

Mikr. Untersuchung: Von der ziemlich breiten Kapsel gehen in unregelmäßigen Abständen breitere und schmälere Bindegewebszüge ab. In den dadurch gebildeten Hohlräumen ist es zu einer ausgesprochenen Papillombildung gekommen, die verschiedenartige Strukturen zeigt. Man kann unterscheiden: Gebiete, in denen die Drüsenschläuche ringförmige Anordnung zeigen. Der Durchmesser der Ringe beträgt hier etwa 80—100 μ. Weiterhin finden sich Gebiete mit nur typischen, breiten, blattartigen Papillen, ferner Räume mit langgestreckten Papillen, die spärliche, kurze Seitenzweige besitzen. Zwischen diesen drei Grundformen bestehen alle möglichen Uebergänge. Das Epithel ist überall von derselben Art: Die Zellen sind gleichmäßig zylindrisch, etwa 20 μ hoch, das Protoplasma nimmt etwas Farbstoff auf, die länglichen Kerne messen etwa 8 μ, liegen zentral oder der Basis genähert. Ueberall hat Kolloidproduktion stattgefunden. Vom Stroma der Papillen ist zu bemerken, daß sich besonders an den Spitzen Drüsenringe abgeschnürt haben und auf diese Weise im Inneren des Stromas liegen. Außerdem hat gelegentlich im Stroma eine mehr oder weniger stark ausgeprägte Rundzelleninfiltration stattgefunden. Endlich ist noch hervorzuheben, daß im Epithel sowohl wie im Stroma Eisenreaktion hin und wieder positiv auftritt. Die makroskopische Zottengeschwulst stimmt mit der Struktur der solideren Teile überein; nur vermißt man hier völlig die an das makrofollikuläre Adenom erinnernden Formen.

Siebenter Fall.

(161 -33). Bei einem schon längere Zeit an Herzinsuffizienz leidenden 76 jährigen Manne tritt in den letzten Tagen eine immer bedrohlicher werdende Trachealstenose auf, die trotz ausgeführter Tracheotomie zum Tode führt. —

Obduktionsbefund: Myomalacie des Herzens, Stauung in allen Organen, besonders auch der Halsorgane; ferner ein an der Dorsalseite der Trachea in der Mittellinie zwischen Ringknorpel und erstem Trachealring sitzender, kirschgroßer, blutig durchtränkter Tumor. (Vgl. Abb. 8 S. 47). Die Schilddrüse ist etwas vergrößert und umfaßt ziemlich weit nach hinten die Luftröhre.

Der rundliche Tumor mißt 13: 13: 8 mm, ist an der Oberfläche von seichten Furchen durchzogen und sitzt breitbasisch der Trachea auf.

Path. anatom. Diagnose und mikroskopische Untersuchung: Papilläres Kystadenom mit Blutstauung und Blutaustritten. Freie Oberfläche überzogen von mehrreihigem Pflasterepithel, darunter kernarmes Bindegewebe mit zahlreichen, maximal erweiterten, kleinen Ge-

fäßen und Kapillaren. Breite Stränge durchziehen die ganze Schnittfläche. Die dadurch gebildeten kleineren und größeren Hohlräume sind mit flachem Zylinderepithel ausgekleidet. Von der Wand erheben sich meist kurze und einfach gestaltete, aber auch langgestreckte Papillen. Stroma der Papillen wie Hohlräume wird durchsetzt und ausgefüllt von Erythrozyten, sodaß das Bild eines Haemangioms entsteht. — Das einschichtige, mehr kubische Epithel der Papillen weist vielfach bräunliches Pigment auf, das hin und wieder Eisenreaktion gibt. Die Zellkerne liegen der Basis genähert, sind meist rundlich; keine Epithelanhäufungen an den Papillenspitzen; nirgends Kolloid. Ein Schnitt durch Basis des papillären Kystadenoms, Trachea und dahinterliegende Schilddrüse zeigt mehrere Nester von Schilddrüsengewebe in dem Bindegewebe zwischen Papillom und Schilddrüse. Es gleicht im Bau der meist kolloidlosen, parenchymatösen Hauptschilddrüse. Auch im Mark des Ringknorpels findet sich ein kleiner Knoten desselben Gewebes.

Den im Vorhergehenden beschriebenen kirsch- bis hühnereigroßen, abgekapselten, papillären Geschwülsten der mittleren und seitlichen Halsgegend ist gemeinsam, daß sie sämtlich mehr oder weniger in innigem Zusammenhang mit der Schilddrüse stehen, sei es, daß sie neben den papillären Wucherungen Schilddrüsengewebe enthalten (Fall 1—4), oder daß sie räumlich enge Beziehungen mit der Schilddrüse selbst aufweisen wie Fall 5, der ein Papillom innerhalb einer nodösen Kolloidstruma vorstellt; Fall 7, der eine papilläre intralaryngotracheale Struma ist, deren Zusammenhang mit der Schilddrüse durch vereinzelte Nester von Schilddrüsengewebe zwischen dem Tumor und der Gl. thyreoidea nachgewiesen werden konnte.

Klinisch haben sich fünf dieser Geschwülste im Laufe von zwei bis vier Jahren bemerkbar gemacht; dort, wo ein schnelleres Wachstum angegeben wird, kann man es entweder auf die Kombination des Papilloms mit einem Zylinderzellenkrebs (Fall 1) oder mit Lymphogranulomatose (Fall 2) zurückführen. Dagegen sind während der Lebzeit der Träger die Papillome von Fall 6 und 7 gar nicht in Erscheinung getreten: Fall 6 stellt nur einen Zufallsbefund dar; das im Kehlkopf gelegene Papillom von Fall 7 hat erst zur Trachealstenose geführt, als die durch

das Herzleiden bedingte Blutüberfülle sämtlicher Organe auch das Papillom vergrößerte. Lokalrezidive oder Metastasen sind, soweit sich das überhaupt noch verfolgen ließ, in keinem der Fälle festzustellen, denn die Deutung des im ersten Falle nach der Operation wieder aufgetretenen kleinen Knötchen ist zum mindesten unsicher.

Es handelt sich also um Geschwülste von relativer Gutartigkeit; ihre Malignität äußert sich bei unseren Fällen vorwiegend nur im histologischen Bilde. Sie ist gekennzeichnet durch das Auftreten epithelialer, auch bläschenförmiger, dann oft schon papillentragender Zellhaufen innerhalb der Septen und in der Kapsel der Knoten, auch durch das Umwuchern und Einbrechen epithelialer Zellelemente in die Schülddrüsenbläschen (Fall 1—4) oder durch Verdrängung des Schilddrüsengewebes bis auf einen kleinen Rest in Fall 5. Diese Kennzeichen vermißt man dagegen in den Fällen 6 und 7, während der Bau der Papillen mit dem der anderen Fälle übereinstimmt, ja in Fall 6 sogar die klassische „blattförmige" Struktur aufweist. Vergleicht man die klinischen Angaben mit den histologischen Ergebnissen, so gelingt es nicht, in den verschiedenen Fällen irgendwelche Unterschiede zu finden, die das schnellere Wachstum des einen oder anderen Blastoms erklären, wenn man von den schon vorher erwähnten Kombinationen mit anderen Geschwülsten absieht. Mitosen konnten nirgends nachgewiesen werden; der Bau der Papillen stimmt in allen Fällen überein. Als einziger Unterschied gegenüber den klinisch benignen Formen ist anzuführen, daß hier die Zellenanhäufungen an den Spitzen der Papillen fehlen. Dabei erscheint es nebensächlich, zu welchem Formaufbau sonst noch die epitheliale Wucherung neigt, die in fast allen Fällen auch Bildungen zeigt, welche an das mikro- und makrofollikuläre Adenom erinnern, jedoch ist das Zwischengewebe hier meist breiter als es sonst bei diesen Strumen der Fall zu sein pflegt.

Es ist nicht der Zweck dieser Arbeit, diese a. a. O. bereits dargestellten Einzelheiten noch weiter auszuführen

und mit den früheren Veröffentlichungen zu vergleichen. Die hier gemachten Beobachtungen sollen nur zur Bestätigung dafür dienen, daß es sich auch in unseren Fällen um Papillome der Schilddrüse und nicht etwa um branchiogene papilläre Kystadenome handelt.

So ist die Größe der Tumoren bei Langhans 1,5—4 cm, bei v. Verebély reicht der zystische Tumor vom Unterkieferbogen bis zur oberen Brustapertur. Die seltene Malignität zeigt sich in den Lymphdrüsenmetastasen z. B. von Langhans' 5. Falle, Zülligs 1. Falle; ferner in Metastasen auf dem Blutwege, von Zehbe und Wegelin (6. Fall) beschrieben; Lokalrezidive beschreibt u. a. v. Verebély; Einwuchern in die Schilddrüse schildern Züllig und Wegelin. Der Zusammenhang der intralaryngotrachealen Schilddrüsengeschwülste mit der Schilddrüse selbst ist von Paltauf und Wegelin nachgewiesen worden.

Wichtiger als diese Uebereinstimmung mit den schon bekannten Fällen erscheint uns die Tatsache, daß in unsern vier ersten Fällen neben dem Papillom noch Schilddrüsengewebe gefunden werden konnte. Daraus geht hervor, daß es sich zweifellos um akzessorische Schilddrüsen (Nebenschilddrüsen) handelt, in denen es zur Papillombildung gekommen ist. Dieses recht seltene Vorkommen — Wegelin ist sogar der Meinung, daß es noch nicht beschrieben worden ist — verdient daher noch eine eingehendere Würdigung.

Die eigentlichen Schilddrüsen zeigen nach den Operationsbefunden keinerlei Veränderungen; bestimmt sind die Schilddrüsen in dem zweiten Falle, wie die Obduktion gezeigt hat, ohne jeden von der Norm abweichenden Befund. — Der erste und zweite Fall zeichnen sich durch eine Anzahl verschieden großer Knoten in kettenförmiger Anordnung aus, die entweder Lymphknoten oder Nebenschilddrüsen mit Papillomentwicklung und reichlichem lymphatischem Gewebe vorstellen. Im dritten Falle stammen die beiden zusammenhängenden Knoten ebenfalls aus einer Reihe zahlreicher kleinerer Drüsen der oberen und mittleren seitlichen Halsgegend, sowie aus der oberen Schlüsselbeingrube, die nach Angabe des Chirurgen von der gleichen Beschaffenheit wie die zur Untersuchung ge-

schickten waren. Auch in diesem Falle finden sich sowohl Lymphknoten als auch das Gewebe versprengter Schilddrüsen kombiniert mit dem Gewebe des Papilloms. Der vierte Fall stellt nur einen einzigen größeren Knoten derselben Art vor.

Die Annahme, daß es sich in Fall 1—4 und wahrscheinlich in Fall 6 und 7 um Nebenschilddrüsen handelt, in denen sich das Papillom entwickelt hat, können mehrere Tatsachen stützen. Einmal stehen die Knoten in keinem Zusammenhang mit der Schilddrüse. Ferner sind sie meistens von einer ungemein derben, oft verkalkten Kapsel umgeben, die lymphatisches Gewebe enthält; ja sogar kleinere Lymphknoten können entweder in der gemeinsamen Kapsel der Tumoren oder in deren nächster Nähe liegen, ohne daß sie von dem Geschwulstgewebe angegriffen worden sind, während die Kapsel nur von innen her mitunter von epithelialen Zellelementen, die im Zusammenhang mit dem Papillom stehen, durchsetzt ist. Auch das Stroma der Tumoren weist wie in den meisten dystopenischen Gewächsen des Halses reichlich lymphoides Gewebe mit deutlichen Keimzentren auf. Es fällt daher die anfangs naheliegende Vermutung fort, daß Metastasen eines primären Papilloms der Schilddrüse vorliegen, was besonders in dem zweiten Fall (O. M. 161—31) zunächst angenommen werden konnte. Denn hier nimmt das Papillomgewebe nur einen kleinen Teil der Gesamtmasse eines vergrößerten Lymphknotens ein; das Schilddrüsengewebe ist zudem im Verhältnis zum Tumorgewebe nur ganz spärlich vorhanden; überdies finden sich kleinste epitheliale Zellverbände verstreut über den ganzen Lymphknoten, besonders auch in den Sinus. Doch ist die Struktur dieses „Lymphknotens" schon insofern etwas abweichend vom Normalen, als auch hier breitere Bindegewebszüge ihn durchsetzten. Außerdem hat die später stattgefundene Sektion noch jeden bestehenden Zweifel an der Diagnose „Papillom in einer dystrophischen Schilddrüse" beseitigt, da sich hierbei noch ähnliche, rein papilläre Knoten am Halse vorfanden, ohne daß in der

Schilddrüse ein primäres Papillom als Ausgangspunkt für etwaige Metastasen hätte nachgewiesen werden können. Als letzten und entscheidenden Grund zur Annahme, daß aberrierte Schilddrüsen vorliegen, fassen wir den Nachweis von Schilddrüsengewebe in den ersten vier Fällen auf. Dieses Schilddrüsengewebe steht meistens in engem Zusammenhang mit dem Papillom.

Mit diesem Befund ist eine Lücke ausgefüllt, denn bisher bereitete die Ableitung der Papillome aus dem Gewebe verlagerter Schilddrüsen gewisse Schwierigkeiten. Frühere Autoren wie Barker und Smoler, Jores, Kapsammeer, Payr und Martina haben zwar für die von ihnen beschriebenen, meist größeren zystischen, papillären Tumoren des Halses aus entwicklungsgeschichtlichen und topographischen Gründen entweder das Gewebe verlagerter Schilddrüsen oder die laterale Anlage der Schilddrüse für die Entwicklung dieser Papillome in Anspruch genommen, doch hat Wegelin diese Deutung abgelehnt, da er grade eigentliches Schilddrüsengewebe in diesen Geschwülsten vermißt. Nun kann jedoch seine Ablehnung nicht sämtliche einschlägige Fälle treffen. So beschreibt bereits Jores 1898 in 3—4 cm großen, zystischen Geschwülsten des Halses, die nicht mit der Schilddrüse zusammenhängen, im Stroma der Balken und der Papillen vereinzelte und zu Gruppen vereinigte Drüsenräume, die „durch Epithel und kolloiden Inhalt als Schilddrüsengewebe charakterisiert" sind. Auch Payr und Martina finden in den Nebenkropfen ihres ersten Falles neben dem „fötalen Adenom", das ihrer Beschreibung nach dem kleinfollikulären Adenom (Wegelin) gleicht; außerdem war das Gewebe einer „Struma gelatinosa" vorhanden. In den anderen Veröffentlichungen ist allerdings dieser histologische Nachweis von Schilddrüsengewebe nicht erbracht worden.

In den letzten Jahren sind nun noch einige Arbeiten hinzugekommen, in denen man anscheinend auch Papillome in Nebenschilddrüsen gefunden hat. Etwas unsicher bin ich in der Deutung des zweiten Falles von Leech,

Smith und Clute, die in einem Papillom des Halses „typische Alveolen mit gelegentlicher Neigung zu Kolloidbildung" erwähnen. Zweifellos sind jedoch bei Moritz und Bayless in einer Abbildung (Fig. 3), die von einem Schnitt durch eine aberrierte Schilddrüse stammt, Schilddrüsenfollikel neben einem papillären Kystadenom zu sehen. Ferner hat Hückel 1932 in einem Vortrag berichtet, daß ein faustgroßes papilläres Küstadenom von einer lateralen Schilddrüse ausgegangen ist.

Dieses immerhin auch für die jüngste Zeit noch spärliche Tatsachenmaterial wird also durch unsere vier Fälle sicherlich bereichert, so daß nunmehr die Annahme zu Recht besteht, daß Papillome sich ebensooft in dem Gewebe verlagerter Schilddrüsen wie in der eigentlichen Schilddrüse entwickeln können und in keiner Weise im Bau von den Papillomen der Schilddrüse abweichen. Dies erschien ja von vornherein auch wahrscheinlich, da Nebenschilddrüsen zu denselben Erkrankungen neigen wie die Schilddrüse selbst.

Für die früher beschriebenen zottigen Geschwülste seitlich am Halse, die nicht in Verbindung mit der Schilddrüse standen, und vielleicht auch für Fall 6, kann man annehmen, daß in ihnen das evtl. vorhandene Schilddrüsengewebe zugrunde gegangen ist, wie es bei dem papillären Kystadenomen der eigentlichen Schilddrüse so oft der Fall ist. Auch unser vierter Fall spricht für eine Verdrängung des Schilddrüsengewebes durch das Wachstum des Papilloms. Diese Zottengeschwülste haben meist schon größere Ausmaße erreicht, als die hier beschriebenen und neigen außerdem in viel höherem Grade zu Blutungen (v. Verebély). Doch kann auch in unseren Fällen eine bestehende Neigung zu Blutungen nachgewiesen werden, die sowohl das Schilddrüsengewebe wie auch besonders das Papillom besitzt. Auch ist in den meisten Fällen zu sehen, wie die Schilddrüsenfollikel von den Zellelementen das Papilloms durch Umwachen oder Einbrechen in die Follikel verdrängt werden, verschwinden und

zuletzt nur noch im Stroma einiger Papillen in geringer Anzahl vorhanden sind. Es kann auch kein Zweifel daran bestehen, daß es sich überhaupt um Papillome resp. papilläre Kystadenome in unseren Fällen handelt und nicht etwa um das papilläre großfollikuläre Adenom. Immer können die ersten Anlagen eines Epithelbläschens mit einer kleinen, zentralwärts gerichteten Papille gefunden werden. Die Maße und Formen stimmen mit den früher beschriebenen Tumoren durchaus überein. Es sind meist rundliche, 1,5 6 cm im Durchmesser betragende, mäßig derbe Knoten mit deutlich ausgebildeter Kapsel. Größere Zysten mit papillären Wucherungen, ähnlich im Aussehen wie das papilläre Kystadenom des Ovars, zeigen der dritte, vierte und sechste Fall, kleinere, gerade noch erkennbare Zysten, der erste Fall, sodaß hier, wie übrigens auch im sechsten Fall eine Kombination von zystischer und solider Form des Papilloms vorliegt, wie etwa bei Barker, Plessner, Wegelin (Fall 5), Zehbe. Die papillären Wucherungen haben eben hier noch nicht die bereits ausgebildeten Hohlräume ausgefüllt oder mit dem Wachstum der Zystenwände nicht Schritt gehalten.

Auch der histologische Aufbau zeigt keine wesentlichen Abweichungen von der Struktur der bereits bekannten Fälle. Immer trifft man auf die gleiche Art des Wachstums, indem es in den kleinen ein- oder mehrschichtigen Bläschen allmählich zu einer lebhafteren Papillenbildung kommt, die an allen inneren Seiten der Wandung erfolgen kann. Mitunter hat auch ein Durchbruch dieser Wandwucherungen nach außen stattgefunden (Fall 2). Die Form der Papillen, wie ihr Epithel, neigt allerdings zu Variationen. So wurde die klassische „blattförmige" Papille (Langhans) zwar in allen Tumoren angetroffen, doch treten daneben, und oft sogar überwiegend, langgestreckte und mannigfach verästelte Formen, so besonders im I. Fall auf. Auch im 3. Fall besteht das Papillom aus sehr langen, schmalen Papillen und weist auffallend reichliche Kolloidproduktion dabei auf. Dagegen besitzt der 4. Fall wiederum große Aehnlichkeit mit dem papillären

großfollikulären Adenom. In einer Nebenschilddrüse des 1. Falles nähert sich der Aufbau mehr dem eines mikrofollikulären Adenoms ohne ausgesprochen papilläre Wucherungen, ebenso wie oft im 6. Falle und im 5. Falle, der allerdings ein Papillom der eigentlichen Schilddrüse ist. Jedoch beschreibt diese Formbildung bereits Langhans (Fall Hoh.).

Die Epithelien der Zystenwände und der Papillen sind vorwiegend einreihig, mitunter auch mehrreihig, und zeigen somit auch hierin keinerlei nennenswerte Abweichungen von den bereits bekannten Papillomen der Schilddrüse. Etwas anders verhält es sich mit der Zellengröße. Wegelin schreibt den meist zylindrischen Zellen eine durchschnittliche Größe von 40 μ zu. Diesen Verhältnissen begegnet man in unseren Fällen sehr selten. Nur im 5. Falle (Papillom der Schilddrüse selbst) erreichen die Zellen am Ende der Papillen eine Höhe von 30 μ; in den übrigen Knoten ist ihre Durchschnittsgröße 12–20 μ. Diese Verhältnisse kann man mit einiger Sicherheit etwa dahin formulieren, daß die niedrigeren Zellen am Stamm der Papillen, die höheren an der Papillenspitze und in manchen der jüngsten Zellhaufen zu sehen sind. Uebrigens finde ich auch bei den anderen Beschreibern, soweit sie überhaupt Maßangaben niedergelegt haben, selten die auffällige Zellhöhe von 40 μ erwähnt. (So gibt Langhans nur im Falle Haeberli 40–50 μ an, Züllig im 1. Falle meist 12–14 μ, an den höchsten Stellen selten 34 μ; Verebély spricht von sehr „hohen Zellen", sonst schwankt ihre Form zwischen kubischer und zylindrischer und erreicht etwa 20 μ; ebenso wie in den hier beschriebenen Fällen.) Die Form- und Größenverhältnisse der hellen, bläschenförmigen oder schmalen, dunklen, mitunter auch zackigen Kerne stimmen im allgemeinen mit den bereits bekannten Angaben überein (6–11 μ). Ihre Lage am freien Pol der Zelle ist aber viel seltener als in den Langhans'schen Fällen zu beobachten. Selbst Züllig, der äußerst genau beschreibt, sieht nur im 3. Falle ab und zu den Kern dort liegen, und ich kann die gegensätzlichen

Angaben von Plessner und Verebély (4. Fall), sowie der späteren Autoren nur bestätigen (Moritz und Bayless; Leech, Smith und Clute; Rühl, Wegelin): Die Kerne liegen meistens in der Mitte oder an der Basis der Zellen.

Wesentlich anders, bewegter, sind jedoch Bau und Größe der Zellen in dem Teil der Geschwulst von Fall 1, den ich als Zylinderzellenkarzinom bezeichnen möchte. Ich folge hierin Wegelin, der den Vorschlag macht, unter Zylinderzellenkarzinom der Schilddrüse diejenigen Geschwülste zu verstehen, deren zylindrische Zellen vorwiegend Drüsenschläuche bilden, wobei sie aber zugleich nach ihrer Anordnung und ihrem Verhältnis zum Stroma den Typus des Drüsenkrebses widerspiegeln: In den langen, gestreckt verlaufenden, wie in den gewundenen Drüsenschläuchen mit schmalem, zartem Stroma, ist der Zellbelag zwar meist einreihig, doch unterliegt die Form und Größe der einzelnen Zelle beträchtlichen Schwankungen; die Stellung des sehr veränderlichen Kernes innerhalb der Zelle wechselt des öfteren gelegentlich sieht man ihn hier am freien Ende der Zelle gelagert. Als neue Elemente treten besonders große, helle Zellen auf, die vorwiegend in den Zellhaufen zu beobachten sind. Morphologisch betrachtet stellt diese Neubildung gewissermaßen eine Steigerung des Papilloms in den histologischen Kennzeichen der Malignität vor, die auch in der Gesamtstruktur des Drüsenkörpers sich zu erkennen gibt, indem eine große Anzahl dicht nebeneinanderliegender, parallel verlaufender Drüsenschläuche mit kurzen, unregelmäßig gewundenen, papillentragenden Drüsenzügen und -räumen wechselt. — Sind Zylinderzellenkarzinome der Schilddrüse schon an sich als recht seltene Vorkommnisse zu betrachten — genauere Daten haben nur Lyon zusammen mit Ribbert, ferner M.B. Schmidt, Wölfler gegeben — so ist m. W. ein solches Karzinom der Nebenschilddrüse noch nicht beschrieben worden. Jedoch ergibt der Vergleich mit den bereits bekannten Karzinomen der Schilddrüse keine wesentlichen Abweichungen. In

diesem Zusammenhang möchte ich aber darauf aufmerksam machen, daß der hier beschriebene Zylinderzellenkrebs in manchen Einzelheiten Aehnlichkeit mit dem Fall Guggisberg von Langhans besitzt, der ein mit einer Parastruma kombiniertes Papillom vorstellt. Auch hier sind in den Papillen „helle Zellen" eingeschaltet, ebenso befinden sich auf der einen Seite der Papille große helle Zellen, auf der anderen Seite die sonst vorherrschenden, trübroten. Auch im Falle Hoh. desselben Autors treten Analogien auf, denn hier herrscht mehr der Bau eines Adenoms vor, das ähnlich einem „Nierenlabyrinth" geschildert wird, aber bereits Metastasen in Lymphknoten gesetzt hatte; im Falle Haeberli werden wiederum „schmale, lange Bänder" geschildert, die auf beiden Seiten hohes (40—50 μ) kubisches bis zylindrisches Epithel tragen. Diese Uebereinstimmung mit dem hier beschriebenen Karzinom gibt vielleicht das Recht zu der Annahme, daß in den Fällen von Langhans zum mindesten starke Anklänge an das Zylinderzellenkarzinom bestehen, weiterhin bestätigt sie die Meinung Wegelins, der auf Grund seiner Beobachtungen der Ansicht ist, daß zwischen Papillom und Zylinderzellenkrebs enge Berührungspunkte bestehen, denn er fand Uebergänge ohne scharfe Grenzen zwischen Papillom, Zylinderzellenkrebs und wuchernder Struma.

In unserem Falle geht jedoch trotz mancher Aehnlichkeit und trotz des räumlichen Nebeneinanders von Papillom und Krebs eine deutliche Trennungslinie durch diese beiden Geschwülste, da insbesondere die nur selten zu beobachtenden kurzen Papillen des Krebses nur über ein schmales Stroma mit wesentlich anderem Zellbelag im Gegensatz zu dem breiten Grundstock der Papillen des Kystadenoms verfügen. Von den Zellnestern in der Kapsel kann man allerdings nicht entscheiden, von welcher Neubildung sie abstammen.

Ueberblicken wir die bisher gefundenen Tatsachen, so können wir grundsätzlich feststellen, daß die Papillome in Nebenschilddrüsen denselben Formaufbau aufweisen wie die Papillome der Schilddrüse selbst, und es liegt der

Schluß nahe, sie dementsprechend von der gleichen Muttersubstanz abzuleiten. Ueber die formale Genese dieser Geschwülste bestehen jedoch verschiedene Meinungen, besonders weil die Papillome sowohl in der Mittellinie, in der Schilddrüse selbst, wie auch in den seitlichen Halsregionen vorkommen und dann auch, weil neben umschriebenen, abgekapselten Tumoren auch mehr diffuse, die Schilddrüse durchsetzende Formen gefunden worden sind. Diesem ausgedehnten Verbreitungsgebiet entsprechend werden einerseits entwicklungsgeschichtliche Störungen angenommen, andererseits liegt es nahe, die Papillome vom Schilddrüsengewebe selbst abzuleiten, gleichgültig, ob es sich um das Gewebe der Schilddrüse oder der Nebenschilddrüsen handelt.

Langhans erinnert wegen der Lage der Kerne am freien Pol und wegen des Vorkommens von lymphatischem Gewebe als erster an die Kürschsteinerschen Kanälchen. Auch Wegelin, der eine vermittelnde Stellung in dieser Frage einnimmt, erwähnt in diesem Zusammenhang die von Albrecht und Arzt beschriebenen papillären Kystadenome der Submaxillargegend, die auf Gewebsverirrungen des Schlunddarms zurückgeführt werden und möchte in analoger Weise manche Papillome vom versprengten Epithel der dritten und vierten Kiementasche ableiten. Die Aehnlichkeit eines solchen hier beobachteten papillären Kystadenoms der Ohrspeichelgegend (O. M. 133 –32, vgl. Abb. 9 S. 48) mit den Papillomen der Nebenschilddrüsen ist jedoch wegen seiner überraschenden Regelmäßigkeit in Bezug auf die Anordnung der Zysten, des Epithels und der Papillen, weiterhin wegen seines Mangels an Kolloid eine nicht so große, als daß für die hier gesehenen Fälle eine Analogie in Betracht käme.

Zieht man bei der Frage der Entstehung der Papillome die Entwicklungsgeschichte der Schilddrüse in Erwägung, so muß man berücksichtigen, daß die Bedeutung des ultimo- oder postbranchialen Körpers hierbei noch unentschieden ist. Nach der jetzt herrschenden Anschauung

entwickelt sich die Schilddrüse lediglich aus einer einzigen medianen Anlage (Ductus thyreoglossus), die nach beiden Seiten hin Zellsprossen aussendet, aus denen sich dann die Seitenlappen bilden, während das Mittelstück im Wachstum zurückbleibt. Der ultimobranchiale Körper, den ältere Autoren als laterale Schilddrüsenanlage gedeutet haben, wird dabei umwachsen und in den Schilddrüsenkörper aufgenommen. Man kann dabei nicht entscheiden, inwieweit er hierbei noch bei der Bildung von Schilddrüsengewebe in Betracht kommt. Badertscher, Hammar wie Schilder nehmen hierfür einen unbestimmten Anteil in Anspruch, nach Maurer wird er reduziert. Jedoch sagt derselbe Autor, daß der postbranchiale Körper bei Säugetieren ebenfalls Kolloid ausbilden kann. Dementsprechend führen einige Untersucher die Bildung seitlicher Nebenschilddrüsen und ebenso die Entwicklung der Papillome auf liegengebliebene Teile der lateralen Schilddrüsenanlage zurück (Wölfler, Payr und Martina u. a.). Der innige Zusammenhang des ultimobranchialen Körpers mit den letzten Kiementaschen läßt weiterhin nach Getzowa die Deutung zu, daß die Papillome aus branchialen Kanälchen dieser Kiementaschen oder aus Kanälchen des ultimobranchialen Körpers entstehen. Aus dem gleichen Grunde möchten daher auch Leech, Smith und Clute die Papillome entweder von der sog. fünften Kiementasche oder dem postbranchialem Körper ableiten. Diese Deutung mag für einige Fälle von kleineren, abgekapselten Papillomen ihre Berechtigung haben, insbesondere für den 3. Fall von Leech, Smith und Clute, die je ein Papillom in einer Nebenschilddrüse und in der Schilddrüse selbst abgekapselt vorfanden. Man weiß auch, daß selbständige Körperchen von dem ultimobranchialem Körper ausgehen können (Getzowa); ferner kann in Fällen halbseitiger Aplasie der Schilddrüse dieser Körper mangelhaftes Schilddrüsengewebe bilden (Hirschfeld), doch bereitet die Ableitung der seitlichen Schilddrüsen und dementsprechend die der Papillome von diesem Kiemengangsystem deswegen Schwierig-

keiten, weil in den geeigneten Fällen von Thyreoaplasie keine entsprechenden Beobachtungen über makroskopisch sichtbare Bildungen vorliegen (Wegelin). Es ist ferner unwahrscheinlich, daß bei einer halbseitigen Verkümmerung des Ductus thyreoglossus auch die seitliche Anlage verschwindet, während die übrigen Abkömmlinge des Kiemensystems sich stets in normaler Weise entwickeln.

Deswegen schließt sich die Mehrzahl der Autoren der Auffassung an, daß die Nebenschilddrüsen von abgeschnürten seitlichen Sprossen der medianen, unpaaren Anlage abstammen. Auch wir können für die Mehrzahl unserer Fälle diese Genese in Anspruch nehmen, denn für unsere seitlichen Nebenschilddrüsen mit Papillombildung fällt die Ableitung vom postbranchialem Körper deswegen schwer, weil sie bei einer ganz ansehnlichen Größe einmal ein viel zu weites Ausdehnungsgebiet besitzen und außerdem multipel auftreten. Bei der intralaryngotrachealen Struma, die ein papilläres Kystadenom vorstellt, ist der Zusammenhang mit der Schilddrüse ohne weiteres gegeben. Eine Sonderstellung nehmen der 5. und 6. Fall ein, da sie kein Schilddrüsenbläschen aufweisen. Doch erinnern auch hier einzelne Abschnitte an das mikro- und makrofollikuläre Adenom, sodaß die Verwandtschaft mit der Schilddrüse als wahrscheinlich angenommen werden kann.

Zu untersuchen bleibt noch die Frage, ob die Ableitung der Papillome vom Schilddrüsengewebe resp. von dem identischen Gewebe der Nebenschilddrüsen möglich ist. Es sprechen hierfür einige Tatsachen. Einmal kann man sehr oft nicht bestimmen, wo das Schilddrüsengewebe aufhört und das Geschwulstgewebe beginnt. Dies trifft sowohl für die Papillome der Schilddrüse wie auch für die hier beschriebenen Papillome der Nebenschilddrüsen zu. Auch kann das Papillom mit der wuchernden Struma, dem kleinfollikulärem Adenom, dem papillärem großfollikulärem Adenom kombiniert sein (Hueck, Langhans, Payr und Martina, Zehbe, Züllig, Wegelin, eigene Fälle). So betont z. B. schon Züllig,

daß er in seinem 4. Falle Schilddrüsenbläschen vorfindet, deren Epithel z. T. noch normal ist, z. T. bereits aus höheren Zellen besteht, die mitunter mehrschichtig werden und in das Lumen der Bläschen hineinragen. Aehnliche Feststellungen sind auch in unseren vier ersten Fällen möglich gewesen. In dem 3. Falle Züllig s hat das Gewebe, welches ziemlich unvermittelt unter dem eigentlichem Tumorgewebe liegt, das Aussehen von Schilddrüse. Gleichwohl zögert Züllig mit Recht, hier einen unmittelbaren Zusammenhang von Papillom und Schilddrüse anzunehmen, was auch in unserem ähnlich gelagerten 5. Falle nicht möglich ist. Für seinen 4. Fall spricht er jedoch geradezu den Verdacht aus, daß hier die Papillome aus den Schilddrüsenbläschen hervorgegangen sind. Pleßner möchte ebenso das Schilddrüsengewebe als Ausgangspunkt für die Neubildung ansehen, da er im Inneren der Bläschen zwischen den Epithelzotten runde Kolloidtröpfchen fand und das Papillom vielfach das Aussehen von Schilddrüsengewebe besaß. Auch Kaufmann erscheint es nicht zweifelhaft, das Papillom von der Schilddrüse abzuleiten, besonders im Hinblick auf das papilläre großfollikuläre Adenom, das morphologisch größte Aehnlichkeit mit der zystischen Form des Papilloms aufweist.

Unsere Befunde lassen sowohl hinsichtlich des Zusammenhangs der beiden Gewebe wie auch ihrer Kombination mit strumösen Schilddrüsengewebe die gleiche Deutung zu. Gerade die Vereinigung des papillomatösen Gewebes mit den Schilddrüsenbläschen ist oft eine derartig innige, daß eine genauere Trennung garnicht durchzuführen ist. Da es sich in den Fällen 1 4 um echte laterale Nebenschilddrüsen handelt, kann man annehmen, daß die Papillen sich entweder aus den Schilddrüsenfollikeln entwickelt haben, oder daß von der medianen Anlage stammende, abgeschnürte Teile embryonalen Schilddrüsengewebes sich zu Schilddrüsen- und Papillomgewebe differenziert haben. Spätter hat dann die papilläre Komponente einen unzweifelhaft malignen Charakter in diesen Fällen angenommen. In den Fällen 5 und 6, die kein

Schilddrüsengewebe aufweisen, ist vielleicht die Umdifferenzierung embryonalen Schilddrüsengewebes nur nach der Richtung zum Papillom hin erfolgt.

Zusammenfassung.

1. Es wird der Nachweis erbracht, daß Papillome echter lateraler Nebenschilddrüsen den gleichen Aufbau in Bezug auf Größe, Struktur der Papillen und ihrer Epithelbekleidung aufweisen, wie die zuerst von Langhans und Züllig genauer beschriebenen Papillome der Schilddrüse. Die solide und die zystische Form dieser Papillome zeigt keinen prinzipiellen Unterschied.
2. Der Zusammenhang der papillären Wucherung mit normalem Schilddrüsengewebe legt den Gedanken nahe, die Entstehung der Papillome aus dem Epithel der Schilddrüsenbläschen anzunehmen. Auch für zwei weitere Papillome ohne Schilddrüsengewebe ist diese Genese zu vermuten, da sie in ihrem Aufbau z. T. an das mikro- und makrofollikuläre Adenom erinnern. Die kürzlich erörterte und vermutete formale Genese des Papilloms aus der fünften Kiementasche oder dem ultimobranchialem Körper kann für die hier beschriebenen Papillome nicht geltend gemacht werden.
3. Für ein weiteres intralaryngotracheal gelegenes Papillom wird der Zusammenhang mit der Schilddrüse erwiesen.
4. Das Papillom einer verlagerten Nebenschilddrüse ist mit einem Zylinderzellenkrebs kombiniert.

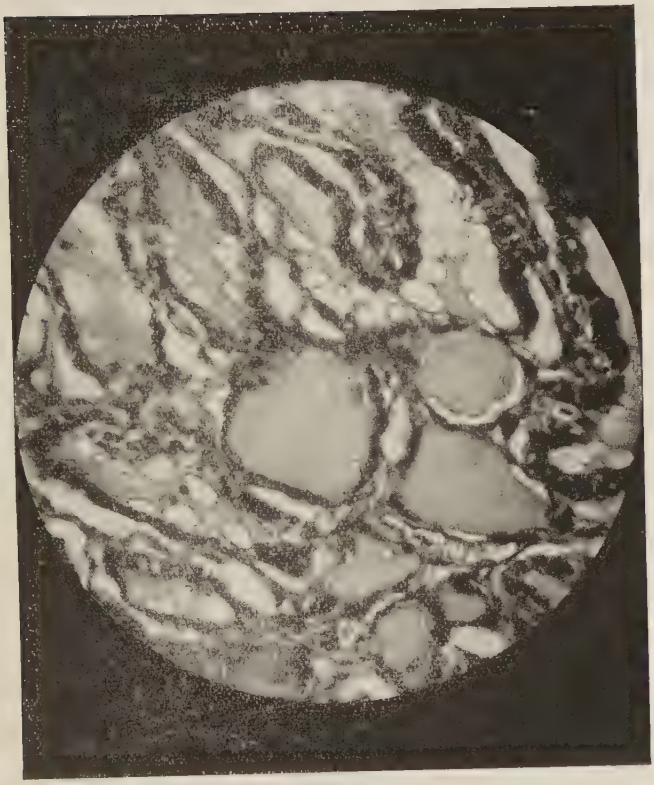

Abb. 1.

Abb. 2.

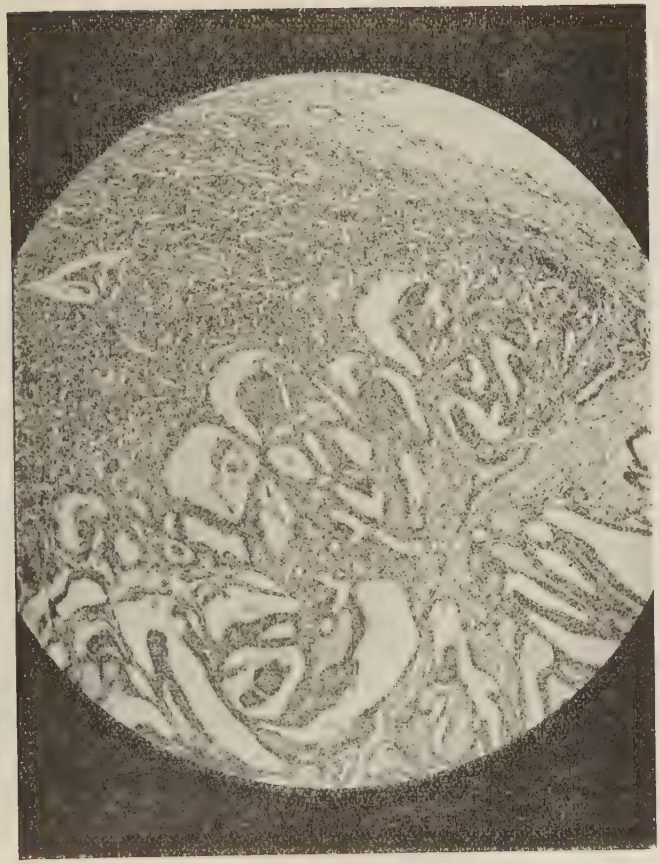

Abb. 3.

Abb. 4.

Abb. 5.

Abb. 6.

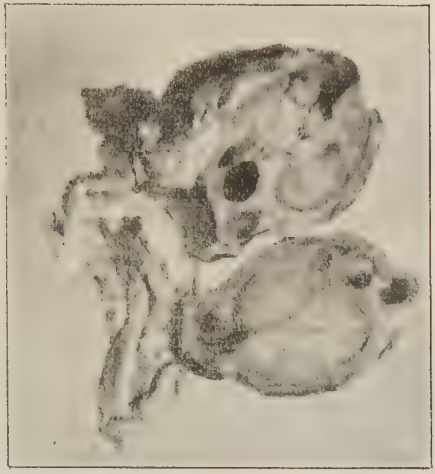

Abb. 7.

Abb. 8.

Abb. 9.

Literatur.

Albrecht und *Arzt:* Beiträge z. Frage d. Gewebsverirrung, Frankf. Z. f. Path. Bd. 4, 1910.

Badertscher: The fate of the ultimobranchial bodies in the pig (sus scrofa), Americ. journ. Anat. 1918, XXIII, 89.

(Barker) Smoler: Zur Kenntnis des papillomatösen Cystadenoms der Schilddrüse, Bruns Beitr. z. Klin. Chir. Bd. 33, 1902.

Getzowa: Zur Kenntnis des postbranchialen Körpers, Virch. Arch. 205, 1911.

Hammar und *Torsten:* Z. f. angew. Anat. 5, 218, 1920.

Hertwig, O.: Elemente der Entwicklungslehre, Jena 1915.

Hirschfeld, S.: Zur Kenntnis des halbseit. Schilddrüsenmangels, Z. f. Path. 52, 8.

Hückel: Ueber Nebenschilddrüsen, Münch. m. Woch. 1931, Nr. 11, S. 452.

Hueck: Ein Beitrag zur Kenntnis d. Struma maligna, Arch. Klin. Chir. 130, 1924.

Jores: Papilläres Kystadenom einer Nebenschilddrüse, Dtsch. med. Woch. 1893, Nr. 43.

Kapsammer: Cystenkropf, ausgehend von einem papillären Kystadenom einer Nebenschilddrüse, Wien. Klin. Woch. 1899, Nr. 17.

Kaufmann, E.: Lehrb. d. spez. patholog. Anat. 1931.

Kocher, Th.: Zur klin. Beurteilung d. bösart. Geschwülste d. Schilddrüse, Dtsch. Z. f. Chir. 1907, Bd. 91.

Langhans: Ueber d. epithelialen Formen d. malignen Struma, Virch. Arch. Bd. 189, 1907.

— Weitere Mitteilungen über d. epitheliale Struma, Virch. Arch. Bd. 205, 1911.

Leech, Smith u. *Clute:* Aberrant thyroid glands, Am. J. Path. 4/5 1928.

Lyon: Zylinderzellenkarzinom d. Schilddrüse bei Basedowscher Krankheit, Zeitschr. f. Krebsf. Bd. 14, 1914.

Maurer: Schilddrüse, Thymus u. ihre Nebendrüsen. Münch. m. Woch. 1914, Nr. 13.

Moritz, Alan, R., and *Bayless, Francis:* Papilliferous Tumors of the Thyroid Gland and of aberrant Thyroid Tissue. Am. J. Path. 7/6 1931.

Paltauf: Zur Kenntnis d. Schilddrüsentumoren im Inneren d. Kehlkopfes u. d. Luftröhre. Beitr. z. path. Anat. u. z. allgem. Path, Bd. 11, 1892.

Payr u. *Martina:* Ueber wahre laterale Nebenkröpfe. Dtsch. Z. f. Chir. Bd. 85, 1906.

Plessner: Ueber d. Zottenkrebs d. Glandula thyreoidea, Dtsch. Z. f. Chir. Bd. 109, 1911.

Rühl: Beitrag z. Kenntnis zystischer Halstumoren. Dtsch. Z. f. Chir. Bd. 198, 1926.

Schilder: Virchows Archiv 203, 1911.

Schmidt, M. B.: Virchows Archiv. Bd. 148, 1897.

v. Verebély: Der Zottenkropf, Bruns Beitr. z. klin. Chir. Bd. 84, 1913.

Wegelin: Handb. d. spez. path. Anat. u. Hist. v. Henke-Lubarsch. Bd. 8, 1926.

Wölfer: Ueber d. Bau und die Entwicklung der Schilddrüse. Arch. klin. Chir. Bd. 29.

Zehbe: Zur Frage der bösartigen Epithelgeschwülste der Schilddrüse. Virch. Arch. Bd. 197, 1909.

Züllig: Ueber Papillome der Schilddrüse. Virch. Arch. Bd. 202, 1910.

Lebenslauf.

Ich wurde am 4. Mai 1901 in Bielefeld als Sohn des Fabrikanten Hermann Heiwinkel und seiner Ehefrau Auguste geb. Cassing geboren, besuchte das Realgymnasium in Weimar und die Annenschule in Dresden und erhielt dort das Reifezeugnis. Mein Schulbesuch wurde unterbrochen durch Zivilgefangenschaft in Rußland. Im Wintersemester 1921/22 begann ich das Studium der Medizin in Hamburg, setzte es in Berlin fort, wo ich 1924 das ärztliche Vorexamen, nach weiteren zwei Wiener und drei Berliner Semestern 1927 das ärztliche Staatsexamen bestand und 1928 die Approbation erhielt. Dann Assistenzarzt in Delmenhorst, Rathenow, Berlin und Danzig.

Hermann Heiwinkel.